

“CARACTERIZACIÓN DE LA EXPRESIÓN DEL RECEPTOR DE LA HORMONA FOLÍCULO-ESTIMULANTE EN OVARIOS DE BOVINOS CON ENFERMEDAD QUÍSTICA OVÁRICA”

Rocío Flores Brun

*Cientíbecaria. Laboratorio de Biología Celular y Molecular Aplicada. ICIVET-Litoral (UNL-CONICET).
Estudiante de Medicina Veterinaria de la Facultad de Ciencias Veterinarias-Universidad Nacional del
Litoral. R.P. Kreder 2805, Esperanza, Santa Fe.*

Área Temática: Ciencias de la Salud.
Sub-área: Veterinaria

INTRODUCCIÓN

La ciclicidad reproductiva del bovino es un proceso complejo estrictamente regulado por el eje hipotálamo-hipofisario-gonadal, siendo las hormonas gonadotróficas (luteinizante (LH) y folículo-estimulante (FSH)) esenciales para la función ovárica de ésta y otras especies. Dichas hormonas actúan regulando el crecimiento y la maduración folicular, así como la esteroidogénesis, mediante la unión a sus receptores específicos localizados en la membrana plasmática de las células del ovario (Nogueira y col, 2007; Nimz y col, 2009). El receptor de FSH (FSHR) se expresa en las células de la granulosa de los folículos preantrales primarios y secundarios, así como en folículos antrales. Por su parte, la expresión del receptor de LH (LHR) está confinada a las células de la teca en folículos preantrales y antrales, mientras que su expresión en células de la granulosa sólo se observa en los folículos dominantes preovulatorios (Bao y Garverick, 1998).

La enfermedad quística ovárica bovina (COD, del inglés: Cystic Ovarian Disease) se caracteriza por la presencia de estructuras anovulatorias persistentes en ausencia de cuerpo lúteo y ciclos estrales interrumpidos o anormales (Silvia y col., 2002). Los quistes ováricos son uno de los desórdenes reproductivos más frecuentes en el ganado bovino, responsables de cuantiosas pérdidas económicas para la producción pecuaria debido al incremento en los intervalos parto-concepción y parto-parto (Peter, 2004). En vacas lecheras, la incidencia de la COD puede variar entre un 10 y un 13%, pero en algunos establecimientos puede alcanzar hasta un 30-40% (Cattaneo y col., 2014).

La patogénesis de la COD tiene una etiología multifactorial que involucra factores genéticos, fenotípicos y ambientales. El entorno endócrino asociado con la formación y el mantenimiento de los quistes ováricos ha sido estudiado exhaustivamente y la hipótesis más aceptada está basada en una disfunción neuroendócrina del eje hipotálamico-hipofisario-gonadal (Vanholder y col., 2006). No obstante, se ha establecido que ciertos componentes intraováricos también se encuentran involucrados (Ortega y col, 2015). En este sentido, aunque la dinámica del crecimiento folicular está bien caracterizada, los cambios moleculares que ocurren dentro del folículo ovárico previo a la anovulación aún no son claros. En este proceso, las gonadotrofinas juegan un rol fundamental y se postula que alteraciones en los niveles de expresión de sus receptores puede ser un factor relevante en el desarrollo de los quistes.

Con el propósito de dilucidar los mecanismos que subyacen la COD, en el presente trabajo se evaluaron los cambios en el patrón de expresión proteico del

Proyecto PICT-2012: “Expresión diferencial y caracterización funcional de las isoformas de receptores de gonadotrofinas presentes en el ovario de bovinos con enfermedad quística ovárica”. Directora: Dra. Belkis Marelli.

Director cientíbeca: Dra. Belkis Marelli
Co-director cientíbeca: Dr. Hugo Ortega

FSHR en ovarios bovinos quísticos mediante la técnica de inmunohistoquímica indirecta.

OBJETIVOS

Caracterizar mediante la técnica de inmunohistoquímica indirecta el patrón de expresión proteica del FSHR en ovarios provenientes de animales controles sanos y de animales con quistes foliculares, procurando establecer variaciones asociadas a la COD.

METODOLOGÍA

Obtención de las muestras de ovarios

Los casos de COD espontánea fueron diagnosticados durante los controles reproductivos de rutina en rodeos lecheros, con la colaboración de profesionales veterinarios en el área de influencia de la Facultad de Ciencias Veterinarias (UNL), Esperanza - Santa Fe. Alteraciones en los ovarios compatibles con la COD fueron verificadas por ultrasonografía (5 MHz linear transducer, Honda HS101V). Como parámetros normales fueron considerados un diámetro medio de los folículos ovulatorios de 13-15 mm, una duración media del ciclo estral de 20-21 días, y la presentación del comportamiento de celo el día 19-21 del ciclo estral. Como estructuras quísticas fueron considerados todos aquellos folículos con un diámetro superior a 20 mm y que persistieron en el tiempo por 10 días o más, sin que se produzca la ovulación o la formación de un cuerpo lúteo (Silvia y col., 2002). Las muestras fueron obtenidas a partir de vacas Holando Argentino que mostraron uno o más quistes foliculares. Los ovarios fueron removidos por ovariectomía transvaginal bajo anestesia epidural de acuerdo a técnicas descriptas previamente por nuestro grupo (Marelli y col., 2014).

Los ovarios normales controles fueron obtenidos a partir de vacas Holando Argentino con ciclos estrales regulares de acuerdo a la detección previa del estro, palpación rectal y ultrasonografía. Los ciclos estrales de dichos animales fueron sincronizados utilizando el protocolo Ovsynch (Pursley y col., 1995). El inicio del estro fue confirmado por examen rectal y ultrasonografía y designado como día cero del ciclo. Los animales controles fue ovariectomizados cuando el folículo dominante alcanzó un diámetro mayor a los 10 mm, en ausencia de un cuerpo lúteo activo.

Evaluación de la expresión proteica del FSHR mediante inmunohistoquímica indirecta

Secciones histológicas de ovarios de animales con quistes foliculares espontáneos (n=6) y animales controles sincronizados (n=6) fueron analizados por inmunohistoquímica indirecta con el propósito localizar y cuantificar expresión de FSHR en células de la granulosa. Para ello se utilizó el método de inmunoperoxidasa estreptavidina-biotina que se describe a continuación. Luego de la desparafinación de los cortes de tejidos, se realizó la recuperación antigénica mediante el tratamiento de los mismos en olla a presión en buffer EDTA 1mM-Tween 0,05% (pH=8). La actividad

de la peroxidasa endógena fue inhibida con H₂O₂ al 3% (vol/vol) en metanol, y las uniones no específicas fueron bloqueadas con suero normal de cabra al 10% (vol/vol). Todas las secciones de tejido fueron incubadas con el anticuerpo policlonal anti-FSHR 1:2500 (producido en el Centro de Medicina Comparada – IciVet-Litoral y purificado por cromatografía empleando una columna de proteína A) durante 18 h a 4 °C. Luego de lavar, los cortes fueron incubados con el anticuerpo secundario 1:100 (Goat anti-rabbit IgG-B biotin conjugated, Santa Cruz) durante 30 min a temperatura ambiente. Los antígenos se visualizaron con HRP estreptavidina Label (CytoScan sistema de detección de HRP, Cell Marque), y 3,3-diaminobencidina (Liquid DAB-Plus Kit de sustrato; Zymed) como cromógeno. Finalmente, los portaobjetos fueron lavados en agua destilada, contracolorados con hematoxilina, deshidratados, y montados. Las imágenes microscópicas fueron digitalizadas con cámara video color (Motic 2000; Motic China Group) montada en un microscopio convencional (Olympus BH-2; Olympus Co), utilizando objetivos de 4X y 40X, y analizadas con el programa Image Pro-Plus 3.0.1 system (Media Cybernetics, Silver Spring).

RESULTADOS

El patrón de expresión proteica del FSHR fue evaluada en muestras de tejido ovárico obtenidas a partir de animales sanos y animales con COD mediante la técnica de inmunohistoquímica indirecta. En ambos tipos de muestras se analizaron diferentes categorías foliculares: folículos primordiales (FP), folículos preantrales pequeños (FPP), folículos preantrales grandes (FPG), folículos antrales (FA) y folículos quísticos (FQ). De esta manera, se evidenció una marcación positiva en las células de la granulosa de todos los tipos foliculares analizados, y no así en las células de la teca.

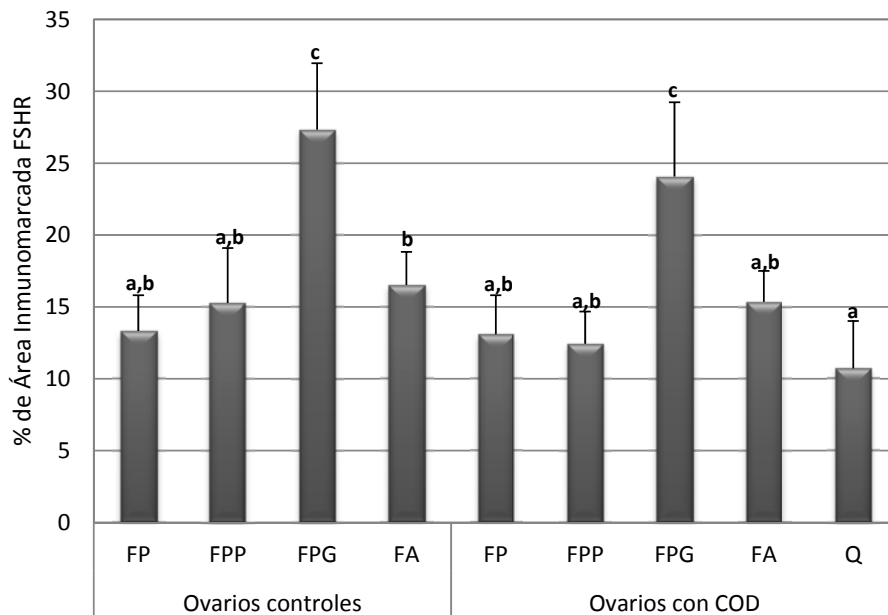


Figura 1. Expresión relativa (medida como porcentaje de área inmunopositiva) del FSHR en células de la granulosa de folículos primordiales (FP), folículos preantrales pequeños (FPP), folículos preantrales grandes (FPG), folículos antrales (FA) y folículos quísticos (FQ) presentes en ovarios controles y ovarios con COD. Los valores representan el promedio \pm SD. Las barras con letras diferentes presentan diferencias significativas ($p < 0,05$).

Como puede observarse en la Figura 1, se comprobó una mayor expresión del FSHR en los FA respecto del resto de las categorías foliculares analizadas ($p < 0,05$), así como una disminución significativa en los niveles de expresión de dicho receptor en quistes con respecto a los folículos antrales de animales controles sanos ($p < 0,05$).

CONCLUSIONES

A partir de los resultados obtenidos podemos concluir que la mayor expresión del FSHR ocurre en una etapa fundamental del desarrollo folicular, como es el reclutamiento cíclico, donde los folículos preantrales comienzan su crecimiento dependiente de gonadotrofinas.

Por otra parte, los quistes foliculares exhibieron un patrón de expresión proteica del FSHR disminuido en relación a los folículos antrales de ovarios de animales controles sanos. Este hecho evidenciaría una posible alteración en el sistema de señalización de gonadotrofinas en la Enfermedad Quística Ovárica Bovina.

BIBLIOGRAFÍA

- Bao B., Garverick H.**, 1998. Expression of steroidogenic enzyme and gonadotropin receptor genes in bovine follicles during ovarian follicular waves: a review. *J. Anim. Sci.*, 76, 1903-1921.
- Cattaneo L., Signorini M., Bertoli J., Bartolomé J., Gareis N., Díaz P., Bo G., Ortega H.**, 2014. Epidemiological description of cystic ovarian disease in Argentine dairy herds: risk factors and effects on the reproductive performance of lactating cows. *Reprod. Domest. Anim.*, 49, 1028-1033.
- Marelli B., Díaz P., Salvetti N., Rey F., Ortega H.**, 2014. mRNA expression pattern of gonadotropin receptors in bovine follicular cysts. *Reprod. Biol.*, 14, 276-281.
- Nimz M., Spitschak M., Schneider F., Fürbass R., Vanselow J.**, 2009. Down-regulation of genes encoding steroidogenic enzymes and hormone receptors in late preovulatory follicles of the cow coincides with an accumulation of intrafollicular steroids. *Domest. Anim. Endocrinol.*, 37(1), 45-54.
- Nogueira M., Buratini J., Price C., Castilho A., Pinto M., Barros C.**, 2007. Expression of LH receptor mRNA splice variants in bovine granulosa cells: changes with follicle size and regulation by FSH in vitro. *Mol. Reprod. Dev.*, 74(6), 680-686.
- Ortega H., Marelli B., Rey F., Amweg A., Díaz P., Stangaferro M., Salvetti N.**, 2015. Molecular aspects of bovine cystic ovarian disease pathogenesis. *Reproduction*, 149, R251-R264.
- Peter A.**, 2004. An update on cystic ovarian degeneration in cattle. *Reprod. Domest. Anim.*, 39, 1-7.
- Pursley J., Mee M., Wiltbank M.**, 1995. Synchronization of ovulation in dairy cows using PGF2alpha and GnRH. *Theriogenology*, 44, 915-923.
- Silvia W., Hatler T., A. M. Nugent A., Laranja D., Fonseca L.**, 2002. Ovarian follicular cysts in dairy cows: an abnormality in folliculogenesis. *Domest. Anim. Endocrinol.*, 23, 167-177.
- Vanholder T., Opsomer G., de Kruif A.**, 2006. Aetiology and pathogenesis of cystic ovarian follicles in dairy cattle: a review. *Reprod. Nutr. Develop.*, 46, 105-119.