



**FACULTAD DE CIENCIAS MÉDICAS**  
**UNIVERSIDAD NACIONAL DEL LITORAL**  
SANTA FE, ARGENTINA

Trabajo Final Integrador para la Obtención de la Especialidad en Medicina Legal

**“MUERTE ENCEFÁLICA:  
ASPECTOS MÉDICO-LEGALES Y USO DE LA  
TOMOGRAFÍA COMPUTADA  
PARA SU DIAGNÓSTICO”**

Autora: Daniela Grosso

Director de Tesis: Sebastián Amut

Año: 2023

## ÍNDICE

Índice.....	1
Resumen.....	2
Objetivos.....	3
Marco teórico.....	4
Material y Métodos.....	21
Resultados.....	22
Casos.....	25
Discusión.....	32
Conclusión.....	34
Bibliografía.....	35

## RESUMEN

La **muerte bajo criterios neurológicos o muerte encefálica (ME)**, es el **cese definitivo e irreversible de las funciones del encéfalo (entendiéndose por tal a los hemisferios cerebrales, tronco y cerebelo)**.

Las **causas** más frecuentes de ME son los politraumatismos, herida de arma de fuego, hipoxia/isquemia cerebral por asfixia (ahogamiento, ahorcamiento) o privación de oxígeno (status convulsivo, paro cardiorrespiratorio, intoxicación por monóxido de carbono), accidente cerebro vascular (más frecuentemente hemorrágico), infección del sistema nervioso central (SNC), tumor del SNC, insuficiencia hepática, otros.

Con respecto a la **fisiopatología**, en términos generales, se produce edema global del parénquima encefálico, con el consiguiente aumento de la presión intracraneal, que iguala a la presión de perfusión encefálica. Esto ocasiona paro circulatorio intracraneal y conduce a infarto encefálico total y a isquemia global del encéfalo; el estadio final es la necrosis de toda la masa encefálica.

El artículo 94 del capítulo 8 “Fin de la Existencia de las Personas” del Código Civil y Comercial de la Nación Argentina (Ley 26.994) y los artículos 33, 36 y 37 del capítulo 8 “De los Actos de Disposición de Órganos y/o Tejidos a los Fines de la Donación”, de la nueva “Ley de Trasplante de Órganos, Tejidos Y Células” (Ley 27.447), contemplan los **aspectos médico-legales** de la ME.

Existen **protocolos para certificar la ME** donde se establecen requisitos de inclusión, pautas del examen neurológico (criterios clínicos), período de observación y los estudios instrumentales complementarios de confirmación.

La **TC** se utiliza en el contexto de la muerte encefálica, como método para documentar una lesión estructural grave y catastrófica en el SNC y/o como método instrumental auxiliar para confirmar los hallazgos clínicos en determinadas situaciones demostrando la ausencia de flujo sanguíneo intracraneal.

## **OBJETIVOS**

### **OBJETIVO GENERAL:**

- Acrecentar los conocimientos teóricos y prácticos sobre la muerte encefálica y analizar el uso de la TC para su diagnóstico.

### **OBJETIVOS PARTICULARES:**

- Aprender el concepto, causas y fisiopatología de la ME.
- Ratificar conceptos del Capítulo 8 “Fin de la existencia de las personas” del Código Civil y Comercial (Ley 26.994).
- Elaborar una síntesis del protocolo nacional para la determinación del cese irreversible de las funciones encefálicas, de la Ley 27447, “Ley de Trasplante de órganos, tejidos y células”.
- Evaluar la utilidad de la TC en el diagnóstico de ME.
- Describir los distintos protocolos y criterios diagnósticos de la TC aplicada al diagnóstico de ME.
- Explorar las manifestaciones de imágenes en la TC de la ME e investigar qué hallazgos se expresan con mayor frecuencia.
- Analizar las variables de sexo, edad, aplicación de la TC, utilización de angio-TC, hallazgos tomográficos y motivos de muerte encefálica.

## MARCO TEORICO

### MUERTE ENCEFALICA

#### CONCEPTOS

Históricamente el diagnóstico de muerte de una persona se basó en la confirmación del cese irreversible de las funciones cardiorrespiratorias. El avance científico en el empleo de métodos artificiales de soporte obligó a redefinir el concepto de muerte basándose en criterios neurológicos. El reconocimiento de la muerte encefálica (ME) como equivalente de la muerte cardíaca ha permitido salvar miles de vidas a través del trasplante de órganos. <sup>1</sup>

La **muerte bajo criterios neurológicos o muerte encefálica (ME)**, es el **cese definitivo e irreversible de las funciones del encéfalo (entendiéndose por tal a los hemisferios cerebrales, tronco y cerebelo)**, como consecuencia de lesiones encefálicas estructurales difusas. Es un concepto introducido por la legislación sobre ablación e implante (Ley de Transplantes) para posibilitar dichas prácticas. <sup>2</sup>

Certificar la muerte utilizando los criterios neurológicos, es posible sólo cuando los pacientes neurológicos críticos fallecen en la unidad de terapia intensiva, y hay soporte artificial de funciones. El desarrollo tecnológico permite en estos casos el sostén artificial y transitorio de funciones como la oxigenación, a través del respirador, o el latido cardíaco, a través de drogas vasoactivas, lo que no significa en absoluto que la persona esté con vida; la muerte encefálica significa la muerte del individuo. <sup>1</sup>

El **diagnóstico** de ME adquiere capital **importancia** por tres motivos <sup>2</sup>:

A- Disponibilidad de órganos y material anatómico de donantes cadavéricos con fines de trasplante a seres vivos.

B- Suspensión de medidas de soporte destinadas a mantener artificialmente los órganos cadavéricos.

C- Declaración del cese de la existencia real de la persona, con las consiguientes implicancias legales.

La ME puede ser **considerada** desde los siguientes **puntos de vista** <sup>2</sup>:

A- Anatómico: destrucción de todas las estructuras del encéfalo, ya sea por causas naturales o violentas.

B- Fisiopatológico: estado no funcional permanente del encéfalo.

C- Evolutivo: es la imposibilidad de sobrevida somática sin la actitud intervencionista del hombre pues esta situación solo puede mantenerse transitoriamente merced a procedimientos médicos de sostén (asistencia respiratoria mecánica, administración de medicación inotrópica), destinados a conservar en condiciones de viabilidad aceptables los órganos y materiales anatómicos del fallecido con fines de ablación e implante.

### **CAUSAS**

Las **causas más frecuentes** de ME son los politraumatismos, herida de arma de fuego, hipoxia/isquemia cerebral por asfixia (ahogamiento, ahorcamiento) o privación de oxígeno (status convulsivo, paro cardiorrespiratorio, intoxicación por monóxido de carbono), accidente cerebro vascular (más frecuentemente hemorrágico), infección del sistema nervioso central (SNC), tumor del SNC, insuficiencia hepática, otros.<sup>3</sup>

La ME implica siempre la lesión estructural del encéfalo, que en gran parte de los casos suele ser **primaria**, inicialmente localizada y supratentorial, por ejemplo: hemorragia intracerebral espontánea, traumatismo cerebral, infarto cerebral, hemorragia subaracnoidea y tumores cerebrales.

Menos del 15% de las lesiones encefálicas son globales, supratentoriales e infratentoriales, casi siempre **secundarias** a un paro cardíaco o respiratorio que provoca anoxia encefálica, y con menor frecuencia debidas a infección del sistema nervioso central y edema celular ocasionado por tóxicos o trastornos hidroelectrolíticos.

## FISIOPATOLOGÍA

En términos generales, se produce edema global del parénquima encefálico, con el consiguiente aumento de la presión intracraneal, que iguala a la presión de perfusión encefálica. Esto ocasiona paro circulatorio intracraneal y conduce a infarto encefálico total y a isquemia global del encéfalo; el estadio final es la necrosis de toda la masa encefálica. <sup>4</sup>

La condición fundamental de la fisiopatología de la muerte encefálica es el hecho anatómico de que el encéfalo se encuentra alojado en un espacio rígido e inextensible dado por el cráneo y la duramadre. Esta condición determina una limitada capacidad para acoger aumentos en el volumen de los componentes habituales (cerebro, líquido cefalorraquídeo (LCR) y sangre) o de masas patológicas.

Ya sea que aumente el volumen del cerebro por edema, aumente el volumen de LCR por una hidrocefalia o se agregue bruscamente una masa patológica como una hemorragia cerebral o un tumor, la cavidad craneana podrá acomodar el volumen adicional a expensas del desplazamiento de alguno o varios de sus componentes. Pero esta capacidad de ajuste no supera el 10% del volumen intracraneal si esto ocurre en forma brusca o rápida. Más allá de este volumen se produce un incremento de presión que determina una hipertensión intracraneal. <sup>4</sup>

La presión intracraneal se transfiere directamente a las pequeñas venas corticales, que son en la práctica las que constituyen el punto de salida del torrente sanguíneo después de cruzar el encéfalo. El punto de entrada del torrente sanguíneo es el sistema de arterias intracraneales cuya presión es idéntica a la presión arterial sistémica.

La presión de perfusión cerebral resulta de la simple resta aritmética de las presiones de entrada y la presión de salida de este sistema. En términos clínicos esta resta corresponde a la presión arterial media (PAM) menos la presión intracraneal (PIC).

Cuando una catástrofe neurológica determina un incremento de la presión intracraneal de magnitud tal que iguala a la presión arterial, la presión de perfusión cerebral se reduce a cero ( $PAM - PIC = 0$ ). Esto significa que ocurre un paro circulatorio cerebral. <sup>4</sup>

No resulta difícil entender que en tales circunstancias el encéfalo deja de ser viable, se produce un infarto masivo y con el devenir de los días la licuefacción de todo el tejido cerebral, lo que constituye la neuropatología clásica de la muerte encefálica. <sup>4</sup>

### **ASPECTOS MEDICO-LEGALES**

El **Código Civil y Comercial de la Nación Argentina** (Ley 26.994), **Libro Primero, Parte General, Título I “Persona humana”, Capítulo 8 “Fin de la existencia de las personas”**, establece que<sup>5</sup>:

**Artículo 93**, que “la existencia de la persona humana termina con su muerte”.

**Artículo 94**, que “la comprobación de la muerte queda sujeta a los estándares médicos aceptados, aplicándose la legislación especial en el caso de ablación de órganos del cadáver.”

La nueva “**Ley de Trasplante de Órganos, Tejidos Y Células**” (Ley 27.447), en el **capítulo VIII “De los Actos de Disposición de Órganos y/o Tejidos a los Fines de la Donación”**, establece que<sup>6</sup>:

**Artículo 33.-** Requisitos para la obtención de órganos y/o tejidos de donante fallecido. La ablación de órganos y/o tejidos puede realizarse sobre toda persona capaz mayor de dieciocho (18) años, que no haya dejado constancia expresa de su oposición a que después de su muerte se realice la extracción de sus órganos o tejidos.

**Artículo 36.-** Certificación del fallecimiento. El fallecimiento de una persona puede certificarse tras la confirmación del cese irreversible de las funciones circulatorias o encefálicas. Ambos se deben reconocer mediante un examen clínico adecuado tras un período apropiado de observación.

**Artículo 37.-** Los criterios diagnósticos clínicos, los períodos de observación y las pruebas diagnósticas que se requiera de acuerdo a las circunstancias médicas, para la determinación del cese de las funciones encefálicas, se deben ajustar al protocolo establecido por el Ministerio de Salud de la Nación con el asesoramiento del INCUCAI. En el supuesto del párrafo anterior la certificación del fallecimiento debe ser suscripta



por dos (2) médicos, entre los que tiene que figurar por lo menos un (1) neurólogo o neurocirujano. Ninguno de ellos debe ser el médico o integrante del equipo que realice ablaciones o implantes de órganos del fallecido. La hora del fallecimiento del paciente es aquella en que se completó el diagnóstico de muerte.

## **DIAGNOSTICO**

### **PROTOCOLO NACIONAL PARA LA DETERMINACIÓN DEL CESE IRREVERSIBLE DE LAS FUNCIONES ENCEFÁLICA (CERTIFICACIÓN DEL FALLECIMIENTO)<sup>6</sup>**

Constituye una **guía de procedimientos y especificaciones** para ser aplicadas en pacientes con funciones cardiorrespiratorias sostenidas artificialmente, a fin de certificar el fallecimiento tras la confirmación del cese irreversible de las funciones encefálicas, en el marco normativo dispuesto en los artículos 36 y 37 de la Ley Nacional Nº 27.447 “LEY DE TRASPLANTE DE ÓRGANOS, TEJIDOS Y CÉLULAS”. Resolución 716/2019 del Ministerio de Salud y Desarrollo Social.

#### **I. REQUISITOS DE INCLUSIÓN:**

Condiciones que deben cumplimentarse para realizar los procedimientos y acciones tendientes a certificar la muerte empleando los criterios neurológicos.

1) Que la lesión que produce el coma sea conocida y esté debidamente **documentada**, ya sea por evidencia clínica o por neuroimagen; y que a juicio médico tenga magnitud suficiente para producir el daño encefálico total e irreversible.

2) **tiempo de evolución** adecuado desde el inicio del coma apneico, que permita el cumplimiento de los requisitos indicados en los ítems siguientes, a fin de asegurar que los signos encontrados en la evaluación no sean mediados por causas reversibles.

a. En el caso de lesiones estructurales primarias la duración del tiempo de espera mínimo no requiere ser especificado.

b. En caso de daño secundario encefálico difuso, se requieren los siguientes tiempos de espera antes de iniciar los procedimientos para diagnóstico de muerte encefálica:

- En neonatos de 37 (treinta y siete) semanas de gestación y niños hasta cumplir 2 (dos) años: 24 (veinticuatro) horas.

- A partir de los 2 (dos) años de edad: 12 (doce) horas.

3) Verificar la **ausencia** del efecto de **drogas** bloqueantes neuromusculares y/o del efecto de drogas depresoras del SNC en niveles tóxicos.

4) Se requiere, a partir de los 2 (dos) años de edad, una **temperatura corporal** igual o superior a 35º C en todos los casos.

5) Descartar la presencia de severos **disturbios metabólicos o endócrinos**.

6) **tensión arterial sistólica** igual o superior a 90 (noventa) mmHg, o una tensión arterial media igual o superior a 60 (sesenta) mmHg en adultos, así como valores equivalentes, de acuerdo a los percentilos correspondientes en edad pediátrica.

## II. EL EXAMEN NEUROLÓGICO

Hallazgos que el examen clínico-neurológico debe mostrar:

1) **Coma profundo con ausencia de toda respuesta de origen encefálico** ante cualquier tipo de estímulo.

2) **Abolición de los reflejos de tronco encefálico**.

3) **Apnea definitiva:** Ausencia de movimientos respiratorios durante el test de apnea cuyo objetivo es demostrar la ausencia irreversible de respiración espontánea cuando la PaCO<sub>2</sub> ha alcanzado los **60 mmHg**.

4) **Hipotonía flácida** con ausencia de movimientos espontáneos o inducidos de origen encefálico.

5) **En neonatos** constatar ausencia de reflejos de succión y búsqueda.

## III. PERÍODO DE OBSERVACIÓN

Para certificar el fallecimiento utilizando los criterios neurológicos, se debe demostrar la persistencia de los hallazgos compatibles con el diagnóstico de muerte - ausencia de reflejos de tronco encefálico y apnea- por un período de tiempo adecuado. El mismo será acorde a la edad:

III.1 - En neonatos desde las **37 (treinta y siete) semanas** de gestación y hasta cumplir 2 (dos) meses, el período de observación deberá ser al menos de **24 (veinticuatro) horas**.

III.2 - A partir de los **2 (dos) meses** y hasta cumplir **2 (dos) años**, el período de observación deberá ser al menos de **12 (doce) horas**.

III.3 - De los **2 (dos) años** y hasta cumplir **6 (seis) años**, el período de observación deberá ser al menos de **6 (seis) horas**.

III.4 - A partir de los **6 (seis) años**, se requerirá un período de observación de al menos **1 (una) hora**.

Al finalizar el período de observación deberá realizarse una nueva evaluación clínica, no requiriéndose repetir los métodos instrumentales auxiliares.

#### **IV. MÉTODOS INSTRUMENTALES**

Son métodos auxiliares, recordando que los mismos no reemplazan los hallazgos del examen neurológico. La elección del método auxiliar deberá adecuarse a la situación clínica, no siendo necesaria su repetición al finalizar el período de observación.

##### **IV.1 - Métodos electrofisiológicos:**

IV.1.1. Electroencefalograma (EEG)

IV.1.2. Potenciales Evocados

IV.1.2.1. Potenciales Evocados Somatosensitivos

IV.1.2.2. Potenciales Evocados Auditivos de Tronco Cerebral

##### **IV.2 - Métodos que estudian el flujo sanguíneo encefálico**

IV.2.1. Arteriografía de los Cuatro Vasos Cerebrales

IV.2.2. Ecodoppler Transcraneal

IV.2.3. Angiografía Cerebral Radioisotópica

IV.2.4. Angiografía Cerebral por Angiotomografía Multicorte y estudio de perfusión cerebral

## **V. SITUACIONES ESPECIALES**

V.1. Coma de causa no aclarada o inadecuadamente documentada.

V.2. Imposibilidad de realizar el test de apnea.

V.3. Destrucción bilateral de estructuras oculares.

V.4. Hipoxia cerebral difusa.

V.5. Pacientes con efecto de depresores del sistema nervioso central.

V.6. Comas de origen metabólico o endocrino.

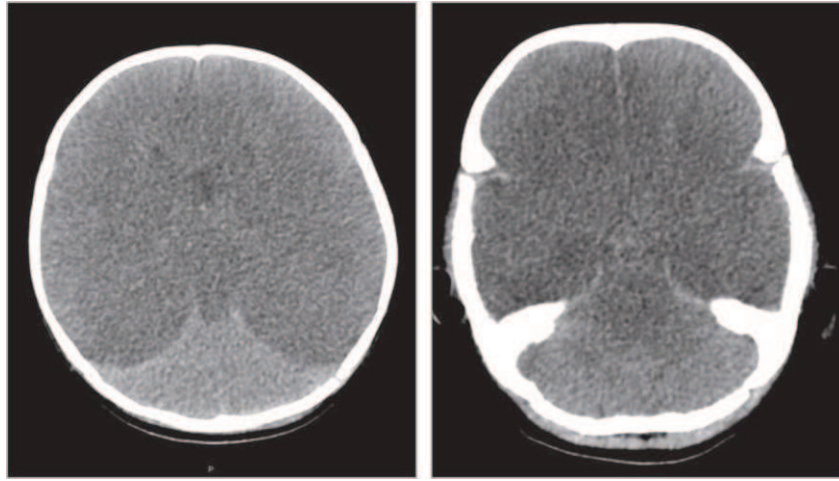
## **TOMOGRAFÍA AXIAL COMPUTADA**

La TC es el método imagenológico más frecuentemente utilizado inicialmente ya que es imprescindible conocer la causa y documentar por neuroimagen la lesión estructural grave y catastrófica en el sistema nervioso central.

## **HALLAZGOS EN LA TC SIN CONTRASTE**

El daño cerebral hipóxico-isquémico se manifiesta en forma de edema cerebral difuso:<sup>7</sup>

1. Pérdida de la relación sustancia gris/sustancia blanca.
2. Signo del cerebelo hiperdenso.
3. Borramiento de surcos.
4. Colapso de ventrículos y de cisternas.
5. Pseudo-hemorragia subaracnoidea.
6. Herniaciones.



*Lesión hipóxico-isquémica. Edema cerebral difuso. Borramiento de surcos. Colapso de ventrículos y cisternas basales. Signo de inversión. Pseudohemorragia subaracnoidea. 7*

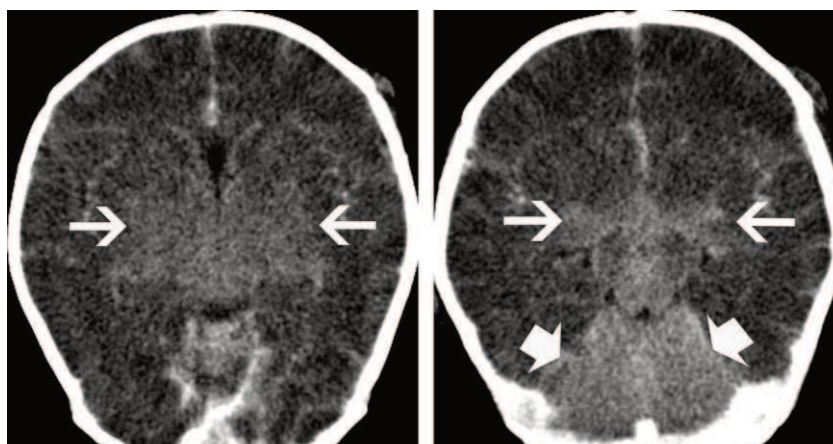
**SIGNO DE INVERSIÓN:** <sup>8</sup>

El signo de inversión se visualiza en la tomografía cerebral sin contraste como una inversión en el patrón de atenuación normal entre la sustancia gris y la sustancia blanca.

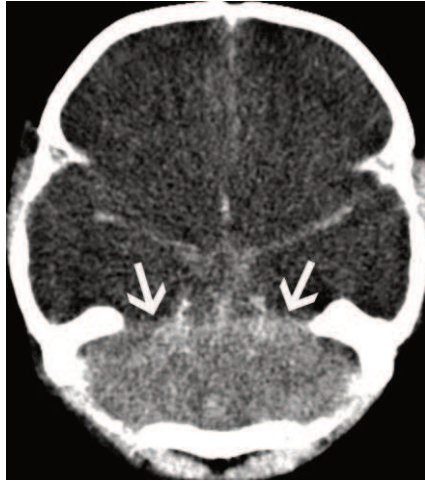Disminuye la densidad de atenuación de la sustancia gris en relación a la sustancia blanca, con pérdida de la interfase normal entre ambas.

Aumenta la densidad de atenuación de talamos, tronco cerebral y cerebelo, en relación con la hipodensidad anormal del tejido adyacente.

Esto último, es conocido como el “signo del cerebelo blanco”.



*Tomografía cerebral axial sin contraste. Pérdida de diferenciación sustancia gris/blanca. Aumento de la densidad de los (a) ganglios basales, (b) talamos y cerebelo. 8*

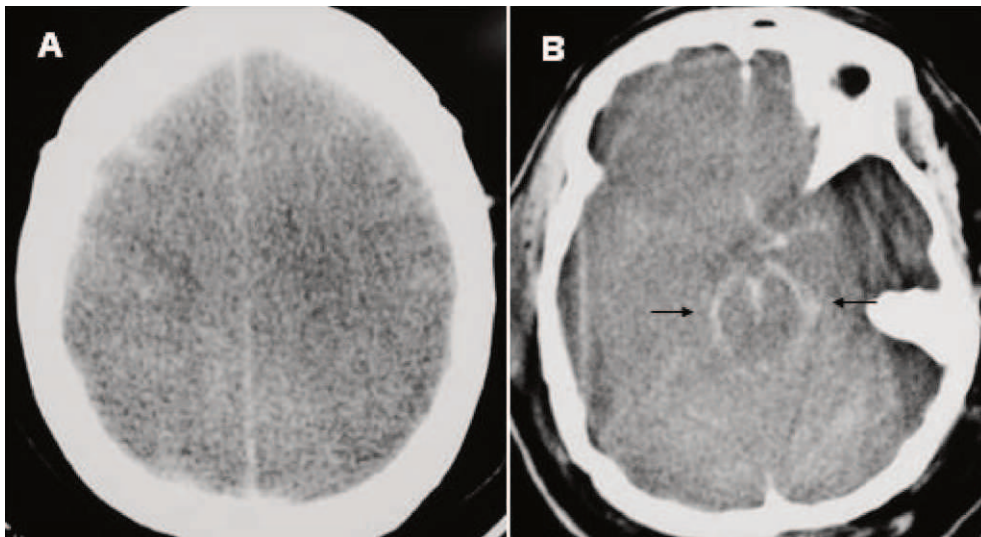


*Tomografía cerebral axial sin contraste. Inversión en la relación de atenuación sustancia gris/blanca. Aumento de la densidad del cerebelo. 8*

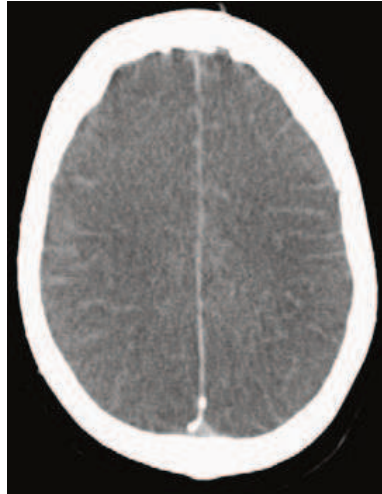
La patogénesis del signo de inversión no se encuentra completamente definida aún. Se han implicado factores mecánicos, hemodinámicos, químicos y metabólicos.

#### **PSEUDO-HEMORRAGIA SUBARACNOIDEA:**<sup>9</sup>

La hiperdensidad difusa simétrica en espacio subaracnoideo y cisternas, con apariencia de hemorragia subaracnoidea, pero sin datos clínicos ni anatomopatológicos de hemorragia se conoce como pseudohemorragia subaracnoidea.



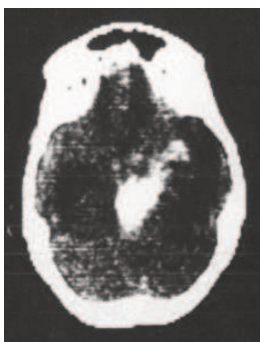*Edema cerebral difuso (a). Pseudo-hemorragia subaracnoidea (b). 9*



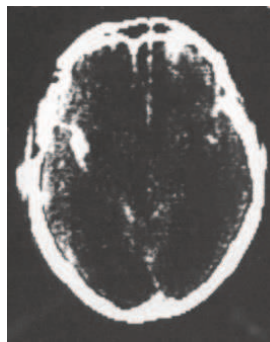
*Edema cerebral difuso. Pseudo-hemorragia subaracnoidea. 9*

### **EVOLUCIÓN DE PROTOCOLOS Y CRITERIOS DIAGNOSTICOS DE LA ANGIO-TC**

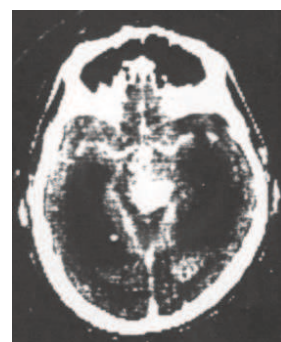
El uso de la TC en el diagnóstico de ME fue propuesto por **Rangel**<sup>10</sup> en el año **1978** en un estudio donde dos pacientes con dicho diagnóstico fueron evaluados con angioTC y después de la infusión intravenosa de contraste, no hubo visualización de la vasculatura intracraneal (Polígono de Willis). Un tercer paciente con lesión intracerebral similar a los otros casos, pero sin diagnóstico clínico de ME, mostró una buena visualización del Polígono de Willis. Por lo tanto, se propuso, que las exploraciones mediante TC con contraste podían utilizarse como ayuda de diagnóstico para confirmar ME.



*TC con cte. Hemorragia talámica con vuelco ventricular. No se visualiza Polígono de Willis. <sup>10</sup>*



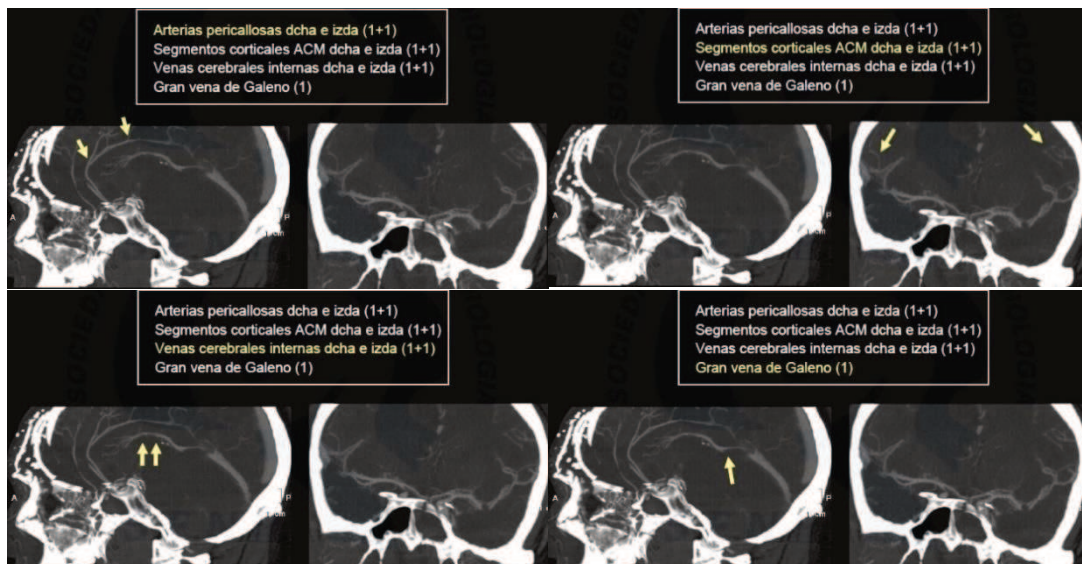
*TC con cte. Hematoma intracerebral. No se visualiza Polígono de Willis. <sup>10</sup>*



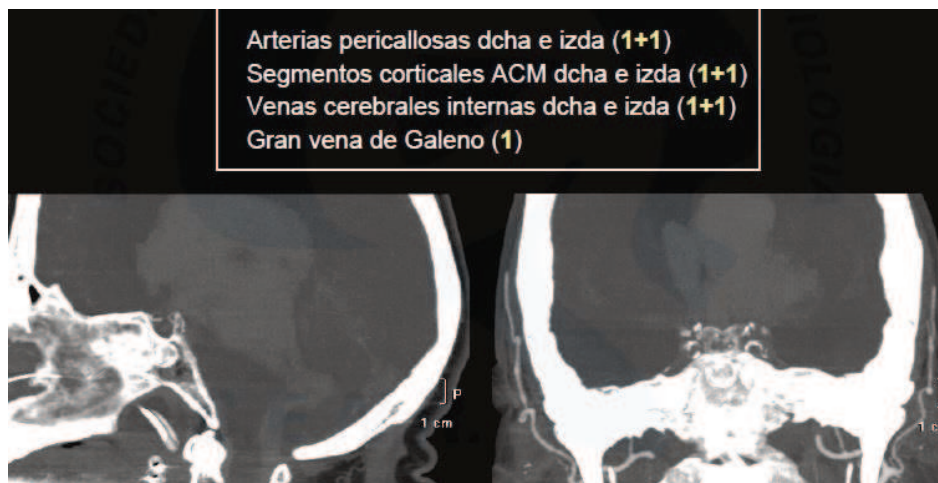
*TC con cte. Lesión intracerebral. Sin diagnóstico de ME. Se visualiza Polígono de Willis. <sup>10</sup>*

En 1998, Dupas et al<sup>11</sup> describieron en 14 pacientes el diagnóstico de parada circulatoria cerebral mediante angio-TC helicoidal en dos fases. Inicialmente realizaban TC sin contraste.

20 segundos después de la inyección de contraste, realizaban una TC para valorar la circulación cerebral arterial, repitiendo la segunda fase a los 54 segundos para estudiar la circulación venosa. Los criterios diagnósticos utilizados se basaban en la **estala de los 7 puntos**. Los vasos analizados eran: arterias pericallosas derecha e izquierda (1+1), segmentos corticales de las arterias cerebrales medias derecha e izquierda (1+1), venas cerebrales internas derecha e izquierda (1+1) y gran vena de Galeno (1).<sup>3</sup>



Vasos a evaluar.<sup>12</sup>

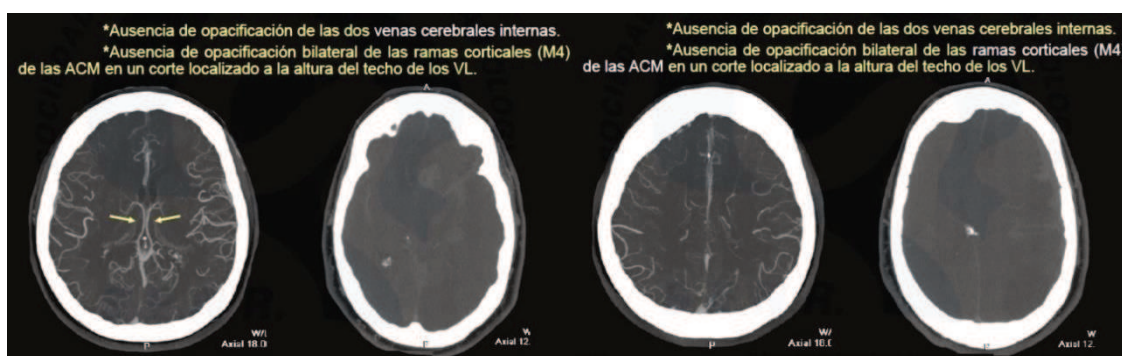


Muerte cerebral.<sup>12</sup>



En **2006**, **Leclerc et al**<sup>13</sup> publican 15 pacientes con ME clínica a los que se les realiza el diagnóstico de parada circulatoria cerebral mediante angio-TC helicoidal en dos fases, 20 y 60 segundos después de la inyección del contraste. En este estudio, se establece la **escala de los 4 puntos** donde reduce a 4 el número de vasos valorado y analiza la ausencia de opacificación de segmentos corticales de las arterias cerebrales medias derecha e izquierda (1+1) y venas cerebrales internas derecha e izquierda (1+1).

Este sistema de menor puntuación se basa en evitar tomar en cuenta un relleno residual que se producía sobre todo en arterias pericallosas y porción horizontal de arterias cerebrales medias por un fenómeno de éstasis y que no indica vascularización efectiva. Por tal motivo, se publicaron dos trabajos que cuestionaron la validez de los criterios diagnósticos establecidos por Dupas et al, ya que se obtiene un elevado número de falsos negativos por opacificación del segmento A2 de la arteria cerebral anterior y del segmento M4 de la arteria cerebral media.



*Vasos a evaluar en la escala de 4 puntos. Comparación normal vs muerte encefálica.<sup>12</sup>*

En **2007**, **Combes et al**<sup>14</sup>, incluyeron los vasos de la circulación posterior (arteria basilar y arterias cerebrales posteriores) en el sistema de puntuación en su estudio, creando la **escala de 10 puntos**.

En **2008**, **Escudero** y su grupo<sup>3</sup> proponen realizar un TC perfusión previo al Angio-TC que se realizaría en una sola fase. En su serie demostró que no existía perfusión cerebral en ninguno de los pacientes por ausencia de llegada de contraste a la circulación intracraneal lo que imposibilitaba la realización del postprocesado habitual, siendo nulos el volumen, el flujo y el tiempo de tránsito medios cerebrales. También demostró la parada de la circulación intracraneal como un stop a nivel de las arterias carótidas internas y arterias vertebrales.

En **2009**, **Frampas** et al<sup>15</sup>, establecieron que la ausencia de venas cerebrales internas y ramas corticales bilaterales de las arterias cerebrales medias fueron los mejores criterios para el diagnóstico de muerte cerebral mediante angiografía por TC, demostrando así, que la evaluación de **4 puntos** es 100% específica.

Los resultados de un estudio llamado “La angiografía por TC como prueba confirmatoria en el diagnóstico de muerte cerebral: comparación entre tres sistemas de puntuación” realizado por **H. Şahin, Y. Pekçevik**<sup>16</sup>, publicado en **2015**, publicado en la Turkish Society of Radiology, sugieren que la sensibilidad de la angiografía por TC en el diagnóstico de muerte cerebral es mayor cuando se utiliza una escala de evaluación de **4 puntos** en lugar de una escala más grande. Este estudio señaló que la sensibilidad de las escalas de 10, 7 y 4 puntos fue de 52%, 64% y 88%, respectivamente.

**Table 1.**

Summary of radiological scores for determination of circulatory arrest<sup>a</sup>

Vessel	10-point scale	7-point scale	4-point scale
MCA-M4 (R and L)	2	2	2
ACA-A3 (R and L)	2	2	
PCA- P2 (R and L)	2		
BA	1		
ICV (R and L)	2	2	2
GCV	1	1	
Sum of scores	10	7	4

MCA, middle cerebral artery; R, right; L, left; ACA, anterior cerebral artery; PCA, posterior cerebral artery; BA, basilar artery; ICV, internal cerebral vein; GCV, great cerebral vein.

<sup>a</sup>One point is given for nonopacification of each vessel.

*Resumen de escalas radiológicas para determinar la parada circulatoria cerebral.* <sup>16</sup>

## PROTOCOLO ACTUAL

Parámetros técnicos, 120Kv, 250-300mAs, FOV 320mm, Matriz 512x512.

Primero se realiza un TC de cráneo sin contraste.

Después realizamos angio-TC de troncos supraórticos y arterias cerebrales, con un volumen de adquisición desde el cayado aórtico hasta el vértex, con un espesor de corte de 0,6 mm.

Acceso venoso periférico en vena ante cubital, catéter 18-20.

Contraste yodado, no iónico a un volumen de 80-120ml (pediátricos 2mm/kg) (300mg/ml).

Inyección de contraste a un flujo de 3,5ml/segundo mediante inyector automático (bomba).

Mediante la técnica bolus tracking el estudio se dispara al alcanzar las 70 UH en un ROI ubicado a nivel del cayado aórtico.

Se hacen 2 series consecutivas, a los 20 segundos (arterial) y a los 60 segundos (venosa).

La presión arterial sistólica del paciente debe ser mayor a 100mmHg.

Posteriormente se realizan reconstrucciones multiplanares, MIP y estudio volumétrico.

Revisamos las imágenes fuente en el plano axial, coronal y sagital (MPR), con ventana en la que el vaso pueda ser diferenciado de las partes blandas y del hueso de la base del cráneo (aproximadamente centro de 150 UH y ancho de 500 UH).

La proyección de máxima intensidad (MIP) usa para crear la imagen los vóxel más brillantes (de mayor atenuación) agrupándolos en un solo plano. Es útil para diferenciar el hueso y las calcificaciones porque tienen una atenuación mucho más alta que el contraste.

Las imágenes 3D son volume rendering (VR) con asignación automática de colores que por defecto tiene la estación de trabajo para la modalidad vascular cerebral. El VR selecciona grupos de vóxel según su atenuación y les asigna un color y un nivel de opacidad. Cuando se usa para hacer angiografías los vóxel de mayor atenuación que corresponden al hueso se selecciona separadamente de los que tienen una atenuación entre 100-300 UH que contienen información que corresponden a vasos, esta selección crea imágenes 3D mostrando las arterias en color diferente del hueso.<sup>17</sup>

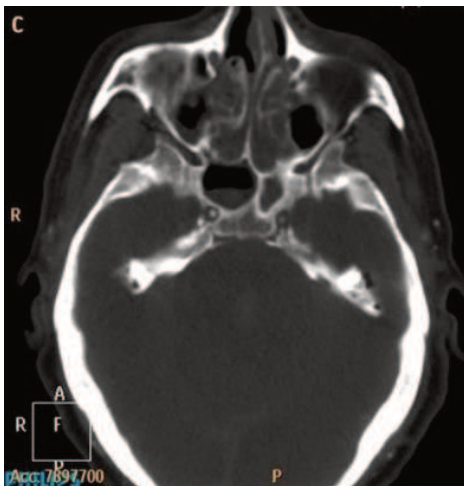
## CRITERIOS DIAGNÓSTICOS ACTUALES<sup>18</sup>

Luego de lo analizado previamente, entendemos que todas las bibliografías concuerdan en que el objetivo diagnóstico de la angioTC es demostrar:

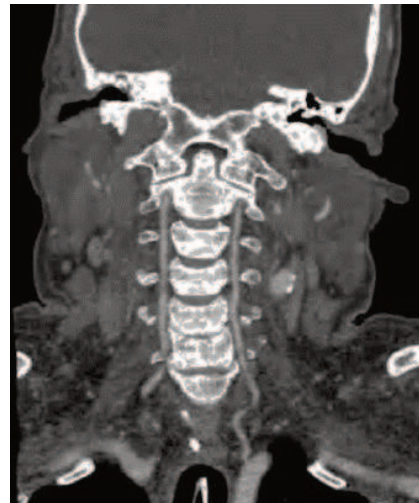- La **ausencia de opacificación vascular intracraneal**, con afilamiento progresivo de las arterias carótidas internas y de las arterias vertebrales hasta la detención del paso de contraste a nivel del sifón carotideo y agujero magno respectivamente.

Tener en cuenta que como la parada de la circulación cerebral se produce por el aumento de la PIC, cuanto mayor sea la misma, más proximal será el sector de stop.

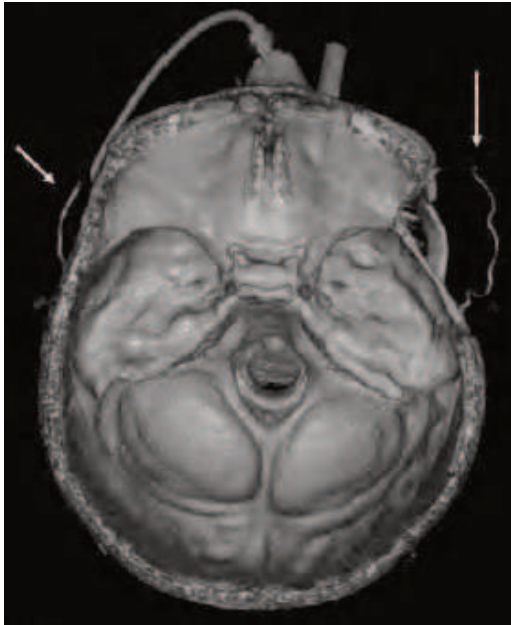- La ausencia de opacificación de segmentos corticales de las arterias cerebrales medias derecha e izquierda y venas cerebrales internas derecha e izquierda (**escala de 4 puntos**).
- La **persistencia de opacificación vascular intracraneal**, con adecuado realce de las arterias carótidas externas y sus ramas.



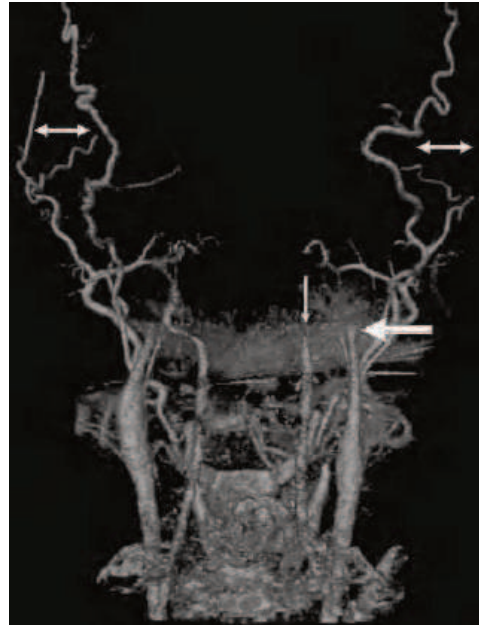
*Opacificación de ambas ACI hasta el segmento cavernoso con ausencia de relleno distal. No se observa circulación intracraneal. Relleno de las arterias temporales superficiales. <sup>18</sup>*



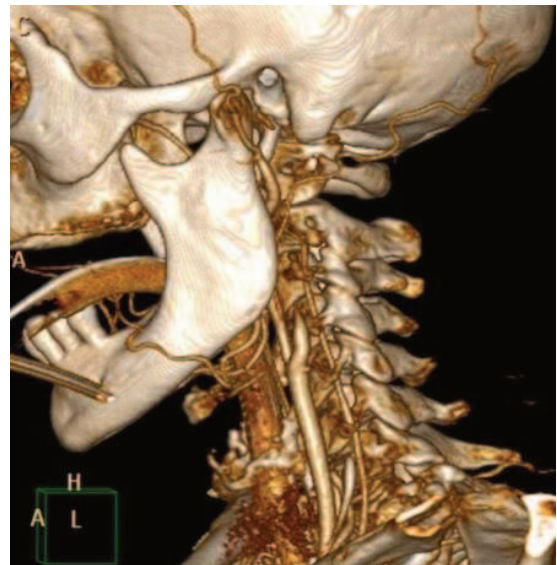
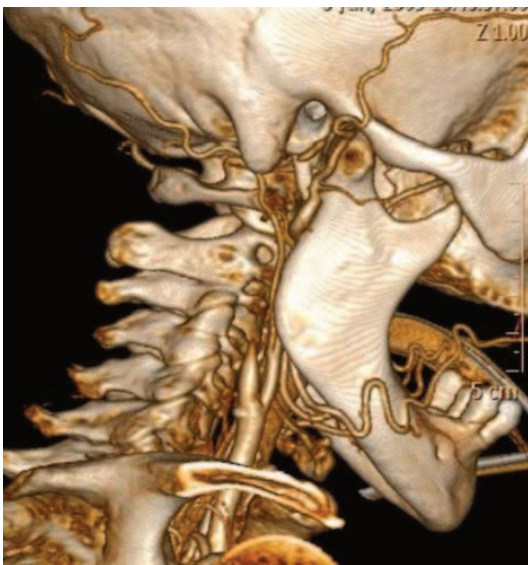
*Opacificación de ambas AV a nivel extracraneal. Ausencia de flujo en fosa posterior. <sup>3</sup>*



*Reconstrucción VR. Parada del flujo en las ACI y AV a nivel extracraneal. Se visualizan las ACE y sus ramas. <sup>3</sup>*



*Reconstrucción VR. Ausencia de circulación intracraneal. Se visualizan ramas de la ACE. <sup>3</sup>*



*Afilamiento y stop de la ACI en su segmento cervical con opacificación de ramas extracraneales. <sup>18</sup>*

## **MATERIAL Y METODOS**

Se realizó una investigación básica o pura, para acrecentar los conocimientos teóricos sobre la ME, sus aspectos médico-legales y el uso de la Tomografía Computada para su diagnóstico.

Con respecto al diseño, se plantea una investigación **cuantitativa**, de categoría **transversal**, mediante la técnica de **observación** participante de una serie de individuos en un contexto situacional de ME, realizando la evaluación de los datos de forma **retrospectiva**.

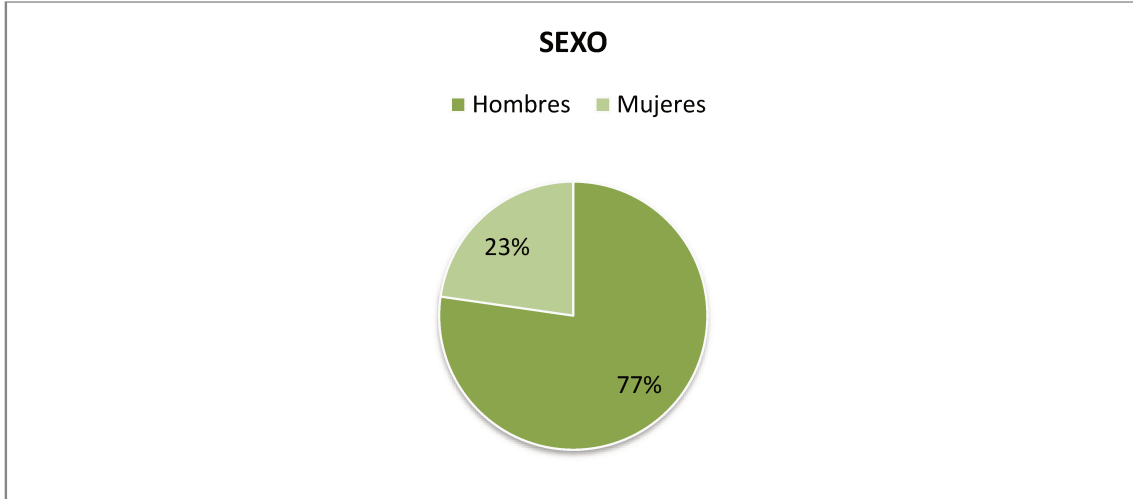
El instrumento a utilizar será el acopio y evaluación de las TC de cráneo realizadas a pacientes de los Hospitales: Privado de Rosario, Provincial, Español, Clemente Álvarez y Eva Perón, en el período de Junio de 2018 a Febrero de 2020.

Los criterios de inclusión son pacientes en unidad de cuidados intensivos, con daño cerebral grave y/o con diagnóstico clínico de muerte cerebral, a quienes se les realizaron TC como prueba para documentar dicha lesión encefálica irreversible y/o como prueba auxiliar para confirmar el diagnóstico clínico.

Las variables a analizar serán sexo, edad, aplicación de la TC, utilización de angio-TC, hallazgos tomográficos y motivos de muerte encefálica.

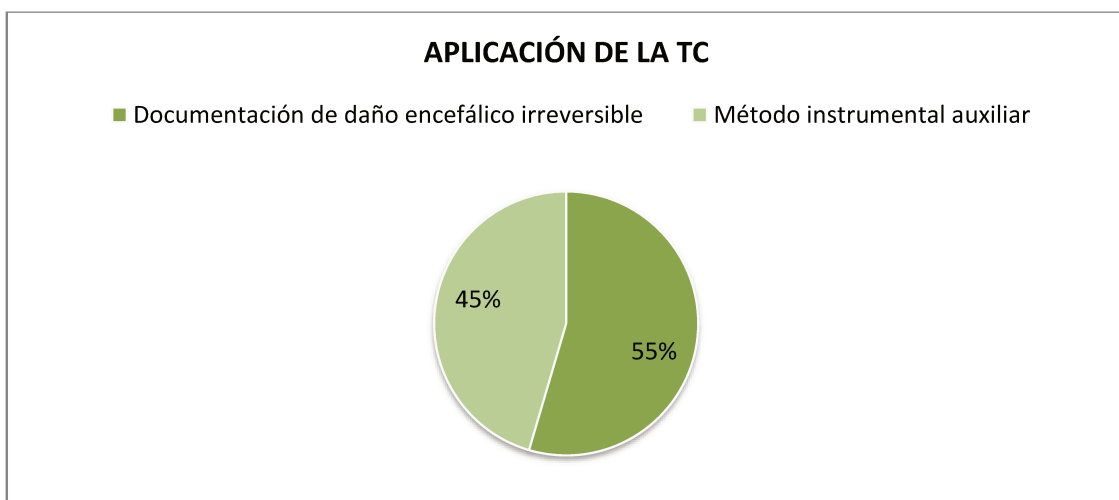
## RESULTADOS

Del total de los 22 pacientes estudiados, 77% fueron hombres y 23% fueron mujeres.

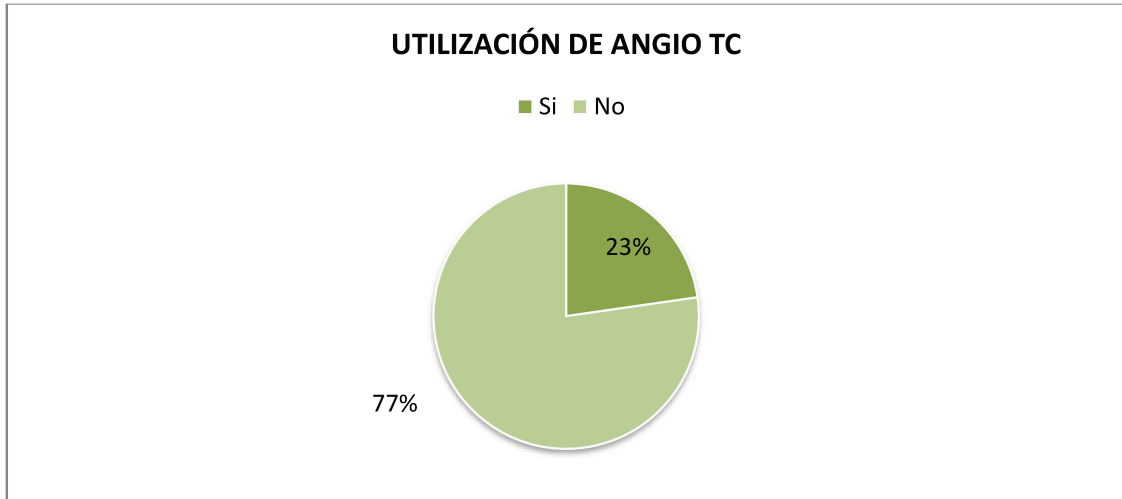


La edad promedio de los pacientes fue de 29,5 años, con una edad mínima de 1 mes y una edad máxima de 65 años.

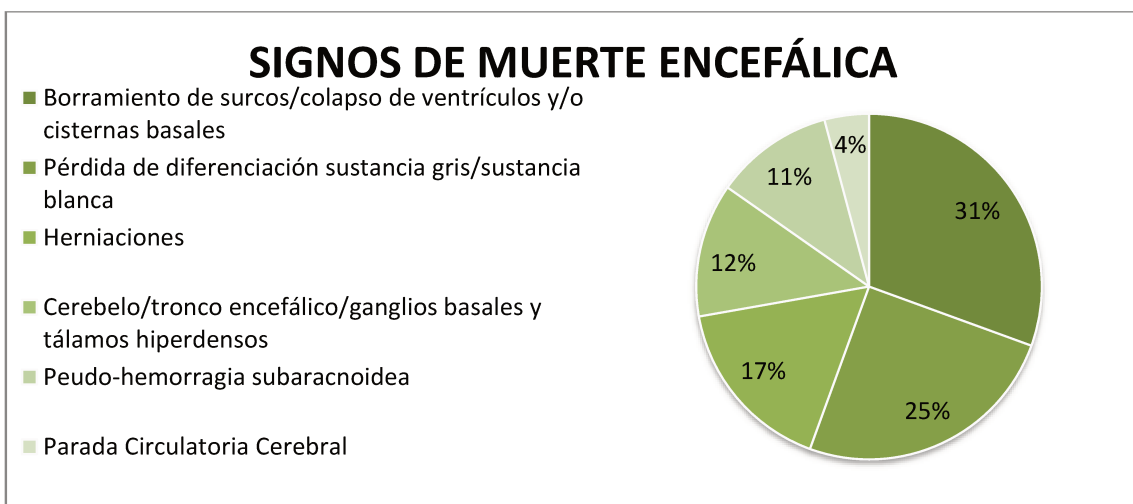
Con respecto al uso de la TC, el 55% fueron realizadas con el fin de documentar el daño encefálico irreversible y el 45% se solicitaron como método auxiliar para confirmar el diagnóstico clínico de muerte encefálica.



A todos los pacientes se les realizó una TC de cráneo sin contraste. Solo a 5 de ellos (23%) se les agregó la fase angiográfica.

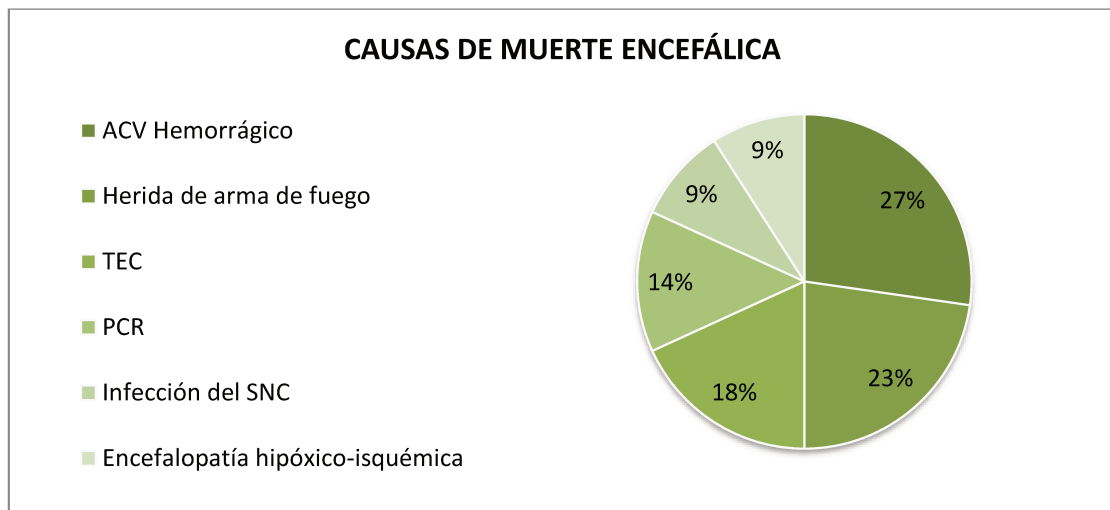


Los signos tomográficos que se detectaron fueron, en orden decreciente de frecuencia, borramiento de surcos, colapso de ventrículo y cisternas 31%, pérdida de la diferenciación sustancia gris/sustancia blanca 25%, herniaciones 17%, cerebelo, tronco encefálico, ganglios basales o tálamos hiperdensos 12%, pseudo-hemorragia subaracnoidea 11%, parada circulatoria cerebral 4%.





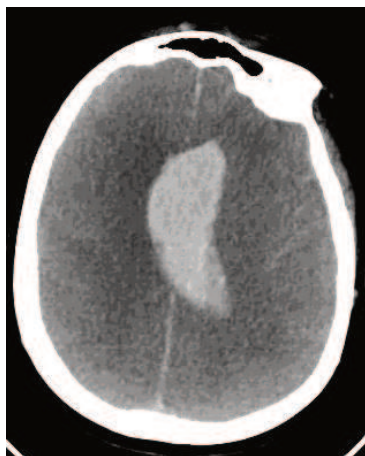Considerando las causas que llevaron a la muerte encefálica, se identificaron 6 casos de accidente cerebro vascular hemorrágico, 5 heridas de arma de fuego, 4 traumatismos encéfalo craneanos, 3 paros cardiorrespiratorios, 2 infecciones del sistema nervioso central y 2 casos de hipoxia.



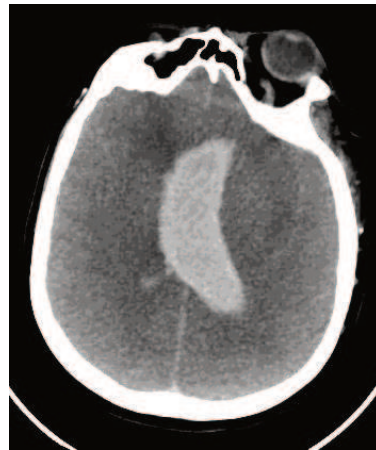## CASOS CLINICOS RADIOLOGICOS MÁS RELEVANTES CON TC Y ANGIO-TC COMO MÉTODO INSTRUMENTAL AUXILIAR PARA CONFIRMAR EL DIAGNÓSTICO DE MUERTE ENCEFÁLICA

**CASO 1:** paciente femenina de 60 años de edad, con diagnóstico clínico de muerte encefálica por ACV hemorrágico. Presenta importantes alteraciones metabólicas debido a antecedente de EPOC severa. Imposibilidad de realizar test de apnea. Se le solicita angioTC como método auxiliar para confirmar el diagnóstico clínico.

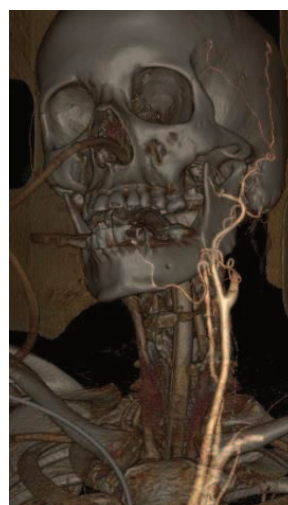
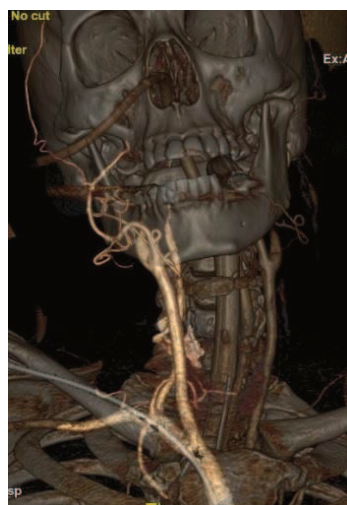En la TC se identificó borramiento de surcos y colapso de cisternas, pérdida de la diferenciación sustancia gris/sustancia blanca. En la angioTC se confirmó la parada circulatoria cerebral con ausencia de flujo intracraneal, flujo en las arterias vertebrales C1, flujo en las arterias carótidas internas derecha e izquierda hasta el nivel intrapetroso y C1 respectivamente, y flujo conservado en las arterias carótidas externas y sus ramas.



Caso 1: TC sin contraste.

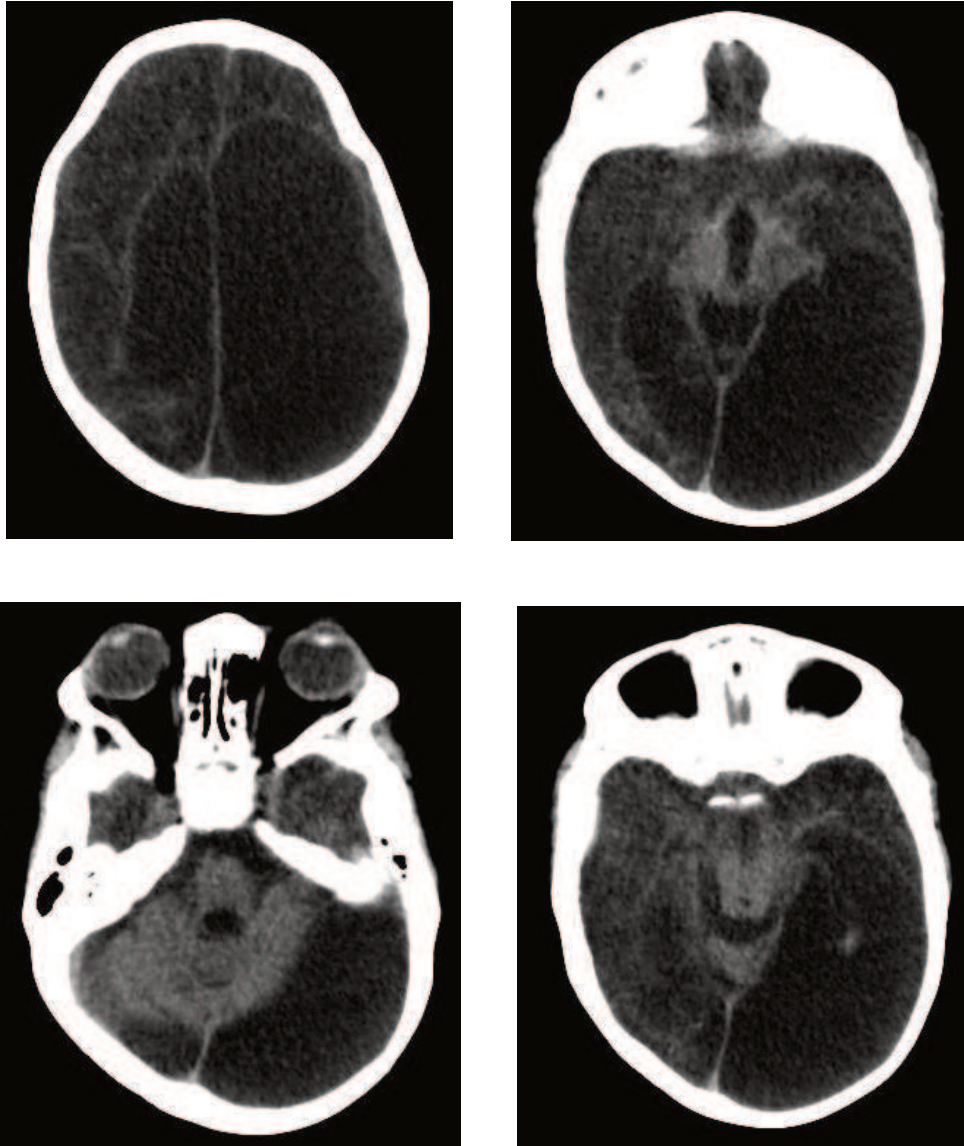


Caso 1: angio-TC.



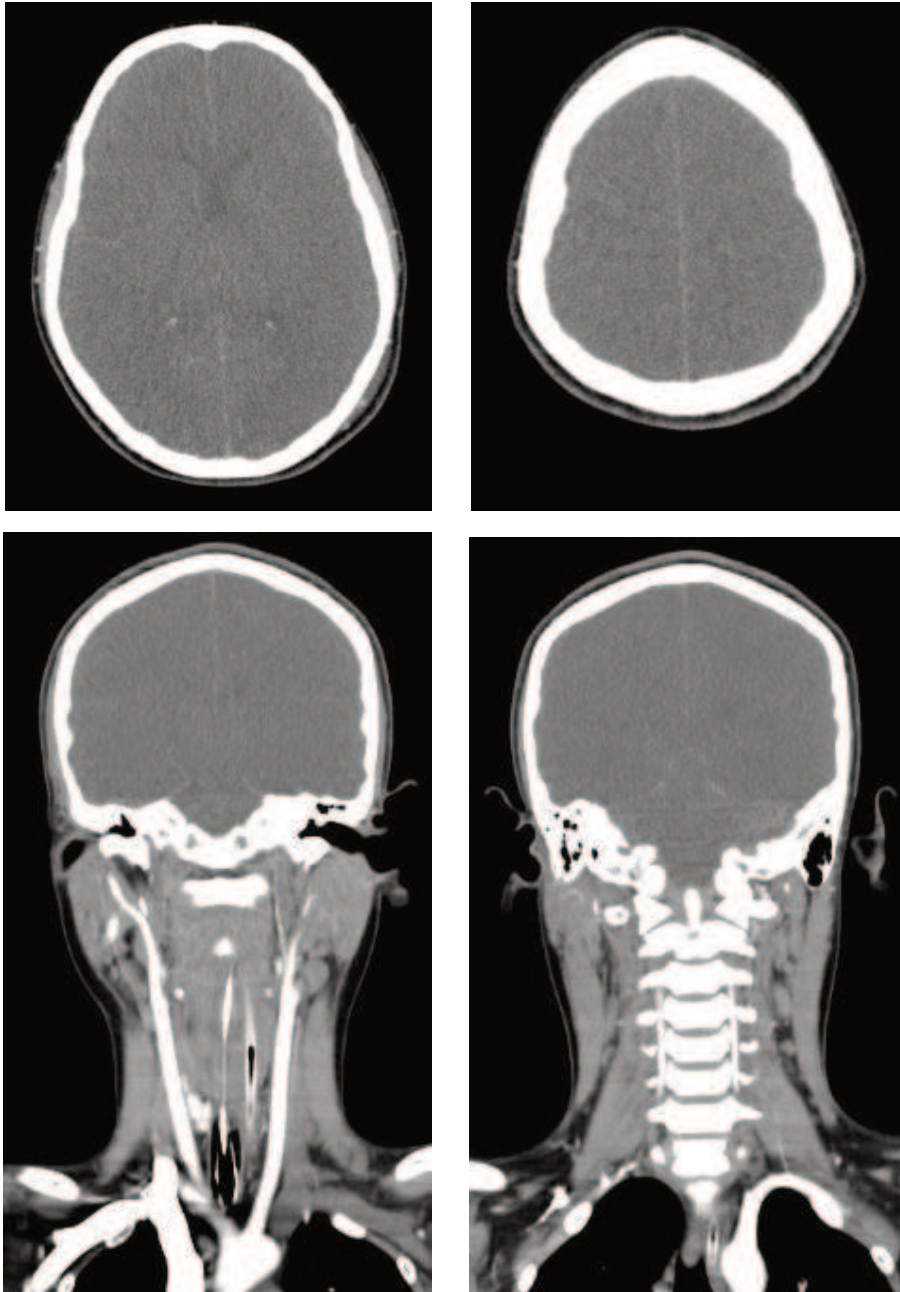
Caso 1: Reconstrucción VR.

**CASO 2:** paciente masculino de 2 años de edad, prematuro extremo, secuelar neurológico, con diagnóstico clínico de muerte encefálica. Se realiza TC de confirmación, que muestra hidrocefalia, borramiento de surcos, desviación de la línea media, pérdida de la diferenciación sustancia gris/sustancia blanca, pseudo-hemorragia subaracnoidea, cerebello, tronco encefálico y tálamos hiperdensos.



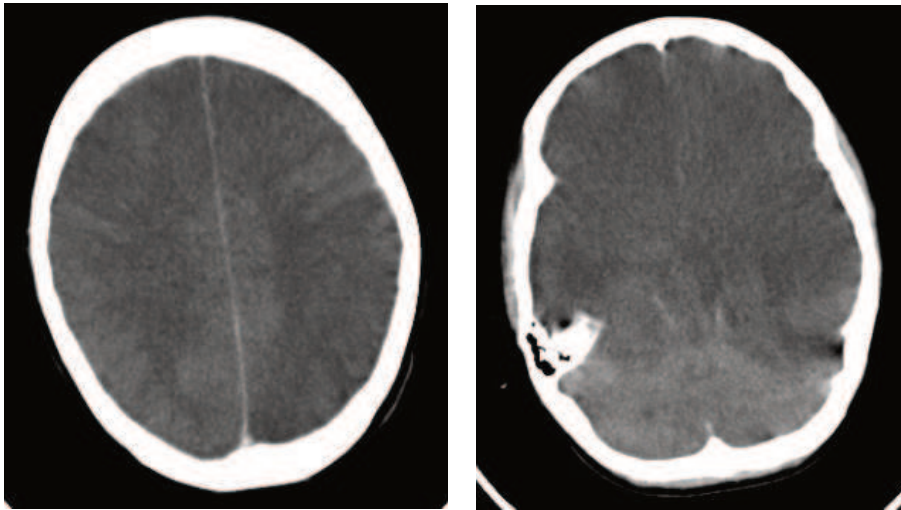
*Caso 2: TC sin contraste.*

**CASO 3:** paciente masculino de 38 años de edad, con criterios clínicos de muerte encefálica posterior a paro cardiorrespiratorio. Se le solicita angioTC como método auxiliar para confirmar el diagnóstico clínico. Se observa borramiento de surcos y colapso de ventrículos y cisternas, pérdida de la diferenciación sustancia gris/sustancia blanca, parada circulatoria cerebral.

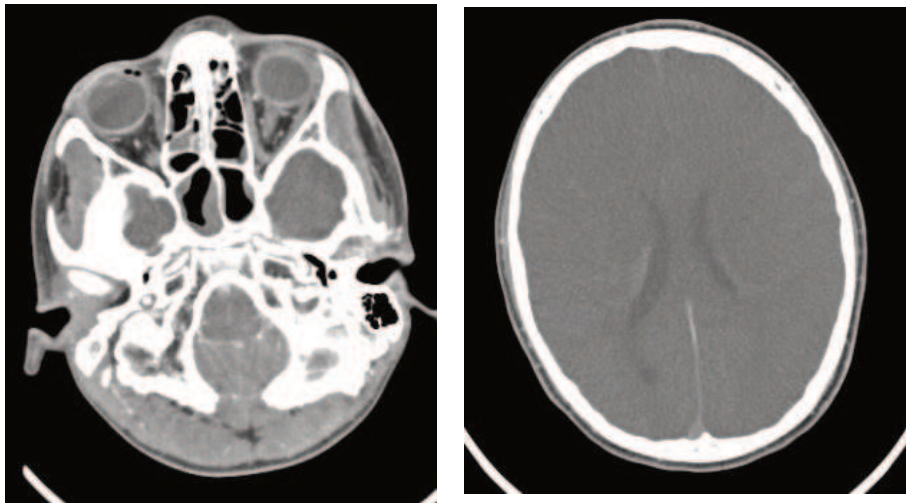


*Caso 3: angio-TC.*

**CASO 4:** paciente masculino de 11 años de edad, con criterios clínicos de muerte encefálica por meningoencefalitis. Se le solicita angioTC como método auxiliar para confirmar el diagnóstico clínico. Se observa borramiento de surcos y colapso de ventrículos y cisternas, pérdida de la diferenciación sustancia gris/sustancia blanca, cerebelo hiperdenso, pseudo-hemorragia subaracnoidea y parada circulatoria cerebral.

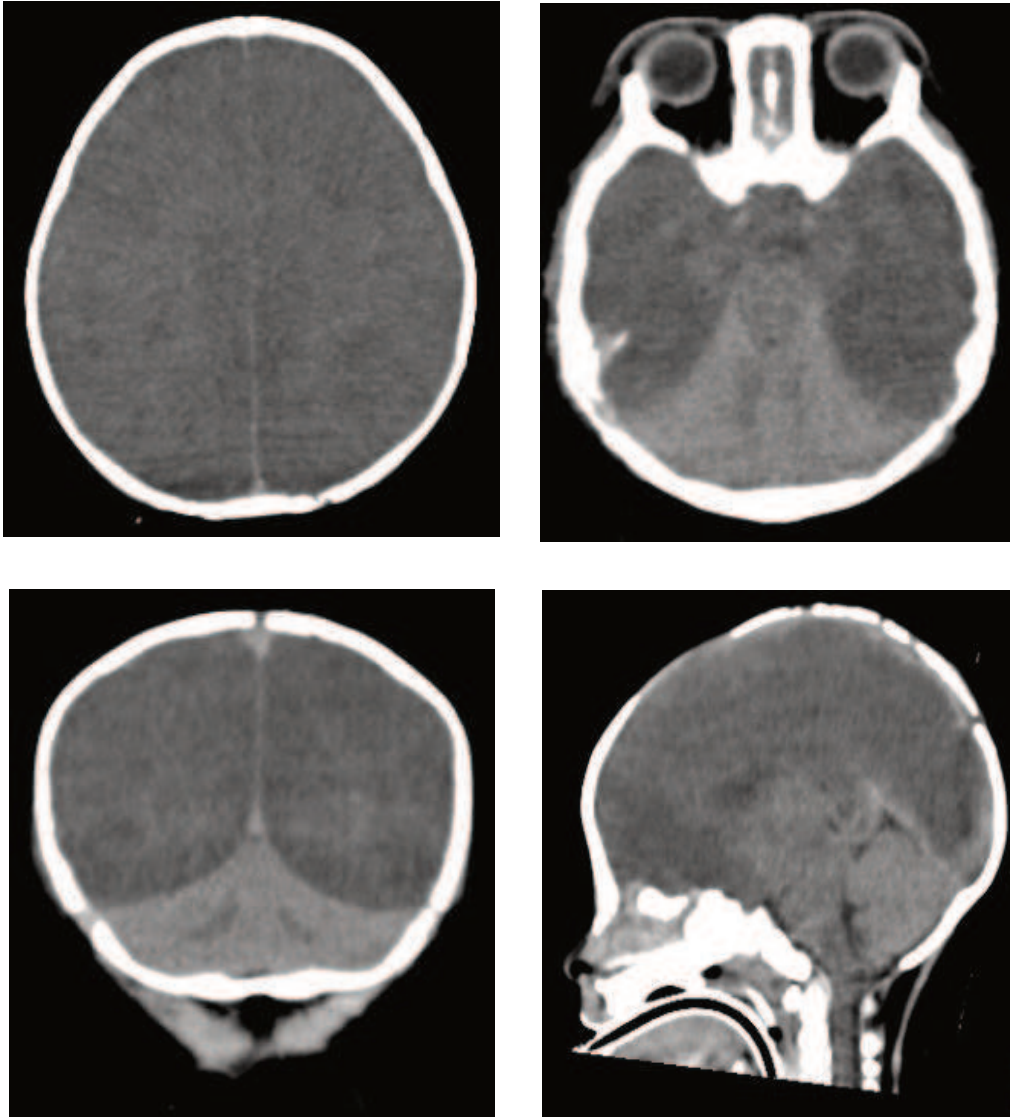


*Caso 4: TC sin contraste.*



*Caso 4: angio-TC.*

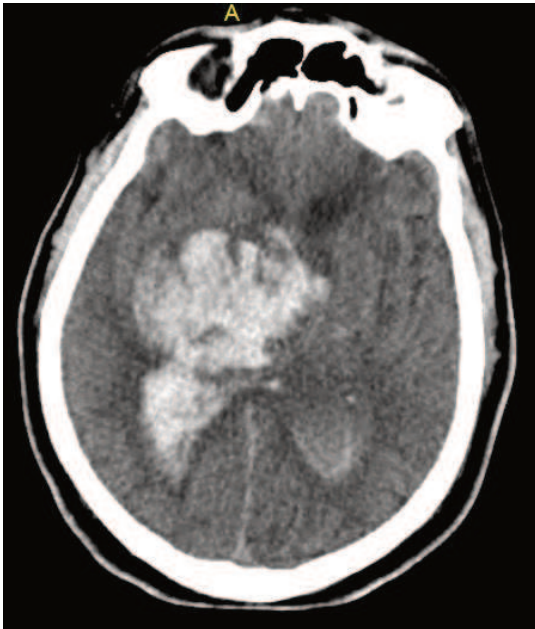**CASO 5:** paciente femenina de 1 mes de vida, con diagnóstico clínico de muerte encefálica por hipoxia cerebral post parto distócico. Se le solicita TC como método auxiliar para confirmar el diagnóstico clínico. Se observa borramiento de surcos, pérdida de la diferenciación sustancia gris/sustancia blanca, cerebelo hiperdenso.



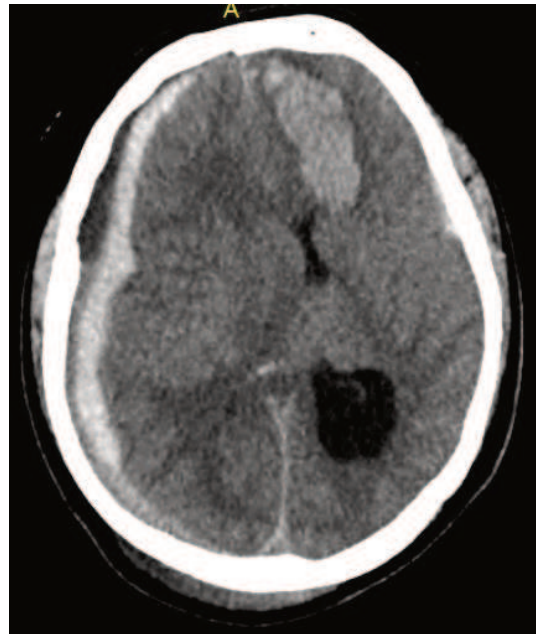*Caso 5: TC sin contraste.*

CASOS CLINICOS RADIOLOGICOS MÁS RELEVANTES CON TC COMO MÉTODO INSTRUMENTAL AUXILIAR PARA DOCUMENTAR LA LESIÓN ENCEFÁLICA IRREVERSIBLE

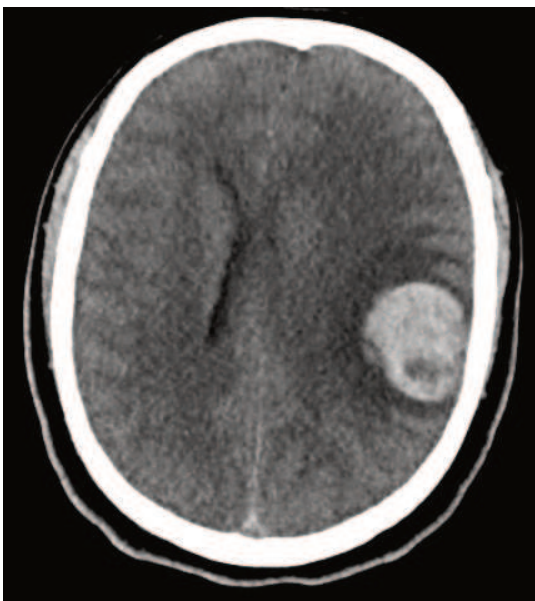
HEMORRAGIA INTRACRANEAL



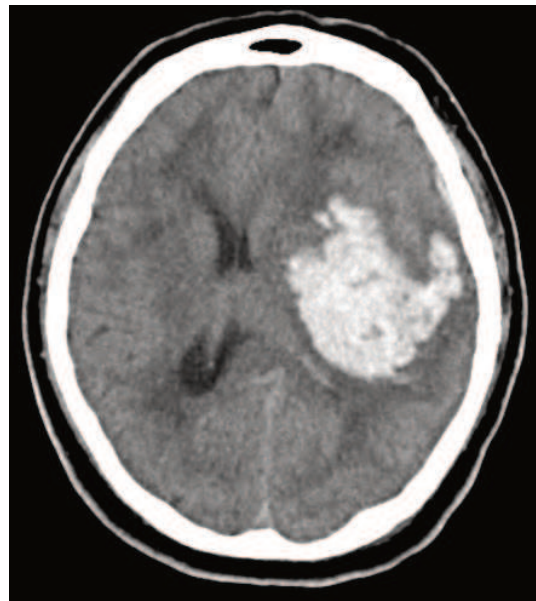
*Masculino de 58 años.*



*Masculino de 45 años.*

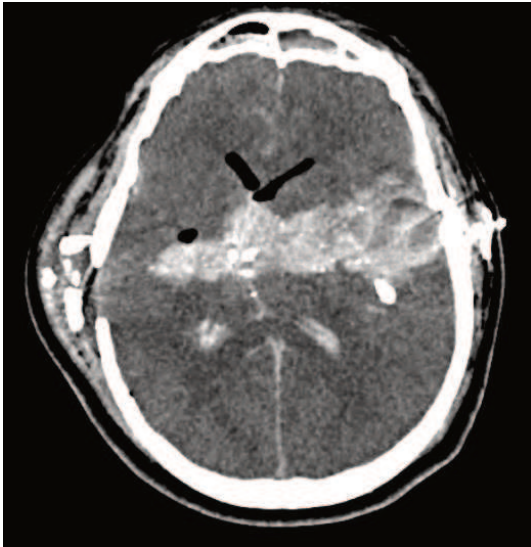


*Masculino de 27 años.*

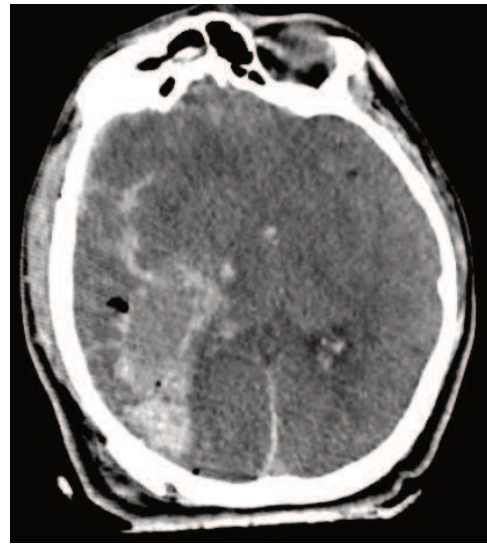


*Masculino de 65 años.*

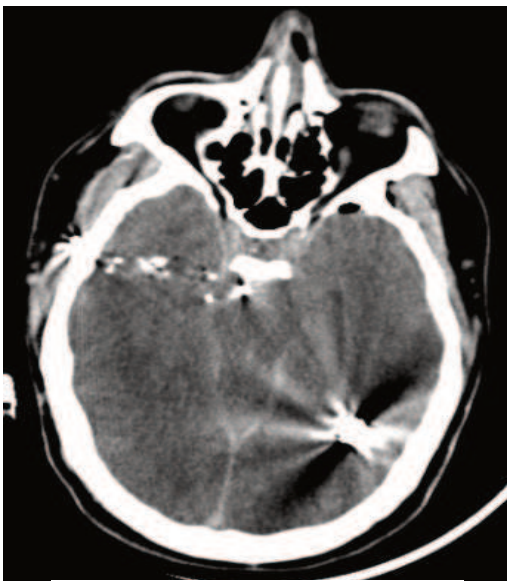**HERIDAS POR ARMA DE FUEGO**



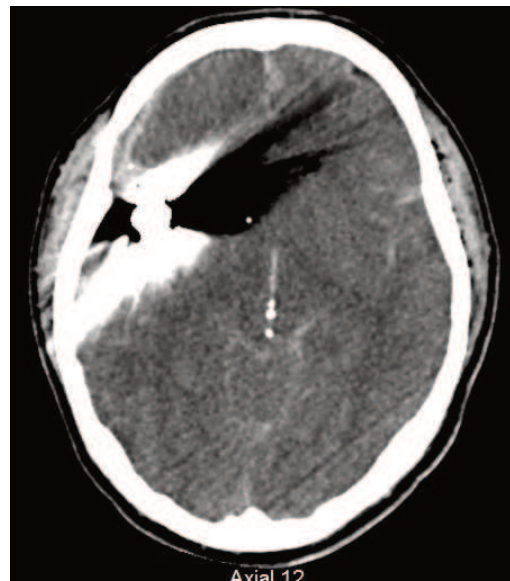*Masculino de 17 años.*



*Masculino de 25 años.*



*Masculino de 50 años.*



*Masculino de 20 años.*



## DISCUSION

Teniendo en cuenta la información obtenida de los pacientes analizados, estamos de acuerdo con la bibliografía en que es un requisito de inclusión al protocolo de determinación de muerte encefálica que la lesión que produce el coma sea conocida y esté debidamente documentada por neuroimagen y que a juicio médico tenga magnitud suficiente para producir el daño encefálico total e irreversible. En este aspecto, recalamos la importancia del archivo de las imágenes tomográficas adquiridas como documento de gran importancia medico-legal.

Por otro lado, sabemos que se requieren pruebas confirmatorias de detección de flujo ante la presencia de factores de confusión que podrían influir en el examen (medicamentos sedantes, trastornos electrolíticos, trastornos ácido-base) o dificultar la prueba del examen (traumatismo craneo facial grave).

Entre las pruebas complementarias que demuestran la ausencia de flujo sanguíneo cerebral, la angiografía por TC multidetector surge como una alternativa viable a otras pruebas debido a su no invasividad, facilidad de acceso, menor dependencia del operador y mayor rapidez.

Debemos aclarar que muchos de nuestros pacientes no han sido estudiados de forma completa, ya que actualmente no se ha establecido en nuestro medio un consenso sobre la aplicación, los parámetros técnicos, ni los criterios de interpretación de esta metodología en relación al diagnóstico de muerte encefálica.

Los protocolos de angio-TC difieren entre los estudios de la literatura. El tiempo de exploración de la fase arterial o venosa es la principal diferencia en los protocolos aplicados. El uso de la perfusión está muy poco difundido. Además de esto, las disparidades en los sistemas de puntuación, la evaluación de las fases del flujo sanguíneo, los vasos específicos y el número de vasos pueden constituir puntos confusos para los radiólogos.

De los casos estudiados, hemos obtenido que los signos, que con mayor frecuencia se presentan, son los relacionados con la lesión hipóxico-isquémica que se manifiesta como edema cerebral difuso, signos fácilmente evidenciados en la TC sin contraste.

La evidencia de la parada de la circulación cerebral, signo altamente específico de muerte encefálica, queda reservado para los pocos casos en los que se aplicó la angio-TC en el protocolo de estudio.

## **CONCLUSIÓN**

El fallecimiento de una persona puede certificarse legalmente tras la confirmación del cese irreversible de las funciones circulatorias o encefálica.

La determinación de la muerte encefálica de una persona es de gran importancia ya que permite suspender las medidas de soporte, disponer de órganos y tejidos para donación y declarar el cese de la existencia de la persona.

Los criterios diagnósticos clínicos, los períodos de observación y las pruebas diagnósticas que se requieran de acuerdo a las circunstancias médicas, para la determinación del cese de las funciones encefálicas, se deben ajustar al protocolo establecido por el Ministerio de Salud de la Nación con el asesoramiento del INCUCAI.

La TC se utiliza en el contexto de la muerte encefálica, como método para documentar una lesión estructural grave y catastrófica en el sistema nervioso central y/o como método instrumental auxiliar para confirmar los hallazgos clínicos en determinadas situaciones.

Las principales alteraciones asociadas a muerte encefálica en TC son las debidas a edema cerebral difuso. La parada circulatoria cerebral mediante la ausencia de opacificación de vasos intracraneales en la angio-TC es, sin embargo, el criterio diagnóstico de mayor utilidad.

Aunque la TC y la angio-TC son estudios por imágenes valiosos, rápidos y de fácil acceso para el diagnóstico de muerte encefálica, la aplicación en la práctica clínica no es fácil ya que actualmente no contamos con un protocolo de adquisición ni criterios de interpretación establecidos ni ampliamente aceptados.

Destacamos la necesidad de la estandarización de protocolos para su realización y de criterios uniformes para su interpretación.

## BIBLIOGRAFÍA

1. Abaroa, L. y Garretto, N. S.: **Muerte encefálica. Situación legal en Argentina.** Sociedad Neurológica Argentina. 2013;5(2):101–107.
2. Patitó, J. A.: **Enciclopedia Médico-Legal**, Vol. I y II, 1ra Ed, Librería AKADIA Editorial, 2011.
3. Escudero, D; Otero, L; Vega, P; Gil, A; Roger, R. L.; Gonzalo, J. A.; Muñiz, G. y Taboada, F: **Diagnóstico de muerte encefálica mediante tomografía computarizada multicorte: angio-TC y perfusión cerebral.** Servicio de Medicina Intensiva. Hospital Universitario Central de Asturias. España. 2008;31(6):335-41.
4. Hoppe, A.: **Muerte encefálica: consideraciones clínicas y legales.** Jefe de servicio de Neurología. Clínica Alemana de Santiago. Universidad del Desarrollo. 2010; 21 (2) 160-165.
5. **Ley 26.994.** Código Civil y Comercial de la Nación Argentina, Libro Primero, Parte General, Título I “Persona Humana”, Capítulo 8 “Fin de la existencia de las personas”. Información Legislativa. Ministerio de Justicia y Derechos Humanos. Presidencia de la Nación. <http://servicios.infoleg.gob.ar/infolegInternet/anexos/235000-239999/235975/texact.htm>
6. **Ley 27.447.** “Ley de Trasplante de Órganos, Tejidos Y Células” <https://www.argentina.gob.ar/sites/default/files/ley-27447.pdf>
7. Tanvir Rizvi, Prem Batchala, and Sugoto Mukherjee: **Brain Death: Diagnosis and Imaging Techniques.** ELSEVIER. 2018.
8. Kavanagh, E. C.: **The reversal sign.** RSNA. Radiology 2007; 245:914–915.
9. De la Cruz Cosmea, C; Barbieri, G; Vallejo-Baez, A.: **Pseudohemorragia subaracnoidea. Necesidad de criterios diagnósticosclínico-radiológicos.** Servicio de Neurología y Medicina Intensiva, Hospital Universitario Virgen de la Victoria, Málaga, España. 2010.
10. Rangel, R. A.: **Computerized Axial Tomography in Brain Death.** Hospital Universitario and Facultad de Medicina, Universidad Autónoma de Nuevo Leon, Monterrey, México. AHA journals. 1978.
11. Dupas, B.; Gayet-Delacroix, M.; Villers, D.; Antonioli, D.: **Diagnosis of brain death using two-phase spiral CT.** France. AJNR Am J Neuroradiol 19:641–647, April 1998.
12. Meilán Martínez, A: **Estudio neurorradiológico de la muerte cerebral. Aplicación de la angioTC y de la TC de perfusión cerebral.** Servicio de Radiodiagnóstico. Hospital Universitario Central de Asturias. Sociedad Española de Neurorradiología. 2011.
13. X. Leclerc, C.A. Taschner, A. Vidal, G. Strecker, J. Savage, J.Y. Gauvrit, J.P. Pruvo: **The role of spiral CT for the assessment of the intracranial circulation in suspected Brain-**

**Death.** Department of Neuroradiology, Department of Anesthesia, Hôpital Roger Salengro, University Hospital of Lille. J Neuroradiol. Abril 2006; 33 (2): 90-5.

14. Combes JC, Chomel A, Ricolfi F, d'Athis P, Freysz M.: **Reliability of computed tomographic angiography in the diagnosis of brain death.** Transplante Proc. 2007 enero-febrero; 39 (1): 16-20.

15. E. Frampas, M. Videcoq, E. de Kerviler, F. Ricolfi, V. Kuoch, F. Mourey, A. Tenailon, B. Dupas: **CT Angiography for brain death diagnosis.** AJNR. 2009.

16. Hilal Şahin, Yeliz Pekçevik: **CTangiography as a confirmatory test in diagnosis of brain death: comparison between three scoring systems.** Turkish Society of Radiology. 2015.

17. J. Garcia Villanego, S. Fernández Rosa, S. Rodríguez Muñoz, A. Espinosa Pizarro, J. M. Fernández Peña, J. A. Fernández Roche: **AngioTAC y postproceso en la hemorragia subaracnoidea (HSA).** Cádiz/ES. SERAM 2012. S-0753.

18. V. de Lara Bendahan, I. Fernandez Muñoz, M. D. C. Blanco Bruña, F. Romero Ruiz: **Estamos de guardia: Diagnóstico de muerte cerebral.** Sevilla/ES. SERAM 2012. S-0217.