

Comunicación breve

Caso autóctono de micetoma por *Actinomadura madurae* en Paraná (Entre Ríos, Argentina): reporte del caso y revisión bibliográfica de la casuística argentina

RECIBIDO: 23/07/2014

REVISIÓN: 03/09/2014

ACEPTADO: 24/09/2014

Dudiuk, C.^{1,2} • Theill, L.¹ • Moyano, S.³ • Barbagelata, M.S.¹ • Leonardelli, F.¹ • Macedo, D.¹ • Latorre Rapela, M.G.¹ • Acosta, A.³ • Gamarra, S.¹ • García-Effron, G.^{1,2*}

¹Laboratorio de Micología y Diagnóstico Molecular. Cátedra de Parasitología y Micología. Facultad de Bioquímica y Ciencias Biológicas (Universidad Nacional del Litoral).

²Consejo Nacional de Investigaciones Científicas y Técnicas (CONICET).

³Laboratorio Privado Avenida. Paraná, Entre Ríos, Argentina.

* Laboratorio de Micología y Diagnóstico Molecular. Cátedra de Parasitología y Micología. Facultad de Bioquímica y Ciencias Biológicas, Universidad Nacional del Litoral, Ciudad Universitaria. Paraje el Pozo S/N, S3000ZAA, Santa Fe, Argentina. Teléfono: 54-342-4575209, int. 135.

E-mail: ggarcia@unl.edu.ar

RESUMEN: El micetoma es una infección granulomatosa crónica que involucra tejidos cutáneos, subcutáneos y eventualmente músculo y hueso. Puede ser causada por bacterias Gram positivas filamentosas (actinomycetomas) o por hongos (eumycetomas). Es una infección endémica de zonas subtropicales con baja humedad relativa. El objetivo de este trabajo es el de presentar un caso de actinomycetoma causado por *Actinomadura madurae* autóctono de la ciudad de Paraná (Entre Ríos) con el fin de demostrar que pueden darse casos esporádicos por fuera de las zonas endémicas descritas. Además, se realizó una revisión bibliográfica de los casos de micetoma descritos en Argentina y se los comparó con el caso reportado.

PALABRAS CLAVE: Micetoma, *Actinomadura madurae*, Entre Ríos.

SUMMARY: *Indigenous case of mycetoma by Actinomadura madurae in Paraná (Entre Ríos, Argentina): case report and literature review of the argentinian casuistry.*

Mycetoma is a chronic granulomatous infection involving skin, subcutaneous tissue and eventually muscle and bone. It can be caused by Gram positive filamentous bacteria (actinomycetomas) or fungi (eumycetomas). It is an endemic infection in subtropical areas with low relative humidity. The aim of this work is to present a case of actinomycetoma caused by *Actinomadura madurae* in a patient from Paraná city (Entre Ríos) to demonstrate that sporadic mycetoma cases may occur outside the described endemic areas. In addition, a literature review of Argentinian mycetoma cases was performed.

KEY WORDS: Mycetoma, *Actinomadura madurae*, Entre Ríos.

1. Introducción

El micetoma es una infección granulomatosa crónica que afecta tejidos cutáneos y subcutáneos y eventualmente puede extenderse a la fascia muscular y hueso. Las zonas del cuerpo más afectadas son los miembros inferiores y superiores (1–4). La enfermedad suele iniciarse con un pequeño trauma que permite la inoculación del agente causal en el tejido subcutáneo. Luego se forma un pequeño nódulo que crece gradualmente hasta transformarse en una masa subcutánea con una importante inflamación local acompañada de fístulas que drenan pus y concreciones macroscópicas más o menos compactas denominados granos (1–4).

La infección puede ser causada por una gran variedad de bacterias filamentosas aerobias (actinomicetomas) y hongos (eumicetomas) que se organizan en el hospedero formando los granos. Estos granos presentan diversas formas, tamaños, texturas y colores dependiendo del agente etiológico (1–5). Así, los granos bacterianos son blandos, friables y con colores que van del blanco al rojo pasando por amarillo y naranja, mientras que los granos fúngicos son duros, blancos o negros y compuestos por hifas reconocibles al microscopio. Los agentes más comunes de actinomice-tomas son bacterias de los géneros *Nocardia* spp. (*N. brasiliensis*, *N. asteroides*, etc.), *Nocardiosis* spp. (*N. dassonvillei*), *Actinomyadura* spp. (*A. madurae*, *A. pelletieri*, etc.) y *Streptomyces* spp. (*S. somaliensis*, *S. sudanensis*, etc.). Por su parte, los eumicetomas son causados por feohifomicetos (hongos negros) como *Madurella mycetomatis*, *M. grisea* y *Exophiala jeanselmei* y por hialohifomicetos (hialinos) como *Pseudallescheria boydii*, *Acremonium* spp. y *Fusarium* spp. (1–5).

El micetoma es endémico de regiones

tropicales y subtropicales (latitud 30°N y 15°S), siendo raramente diagnosticado por fuera de esta zona (1;2;4;6). Dentro de estas regiones, los casos son reportados en pacientes que habitan zonas geográficas áridas y con baja humedad relativa. Los países más afectados por estas infecciones son México, Sudán e India. Para el caso de Argentina, la región norte de nuestro país está dentro de la zona endémica pero es considerada una zona con baja prevalencia, siendo las provincias de Santiago del Estero y del Chaco las regiones con mayor número de casos (7;8).

El objetivo de este trabajo es el de dar a conocer el primer caso autóctono de actinomicetoma por *Actinomyadura madurae* diagnosticado en un paciente de la ciudad de Paraná (Entre Ríos) y compararlo con otros casos publicados en pacientes argentinos.

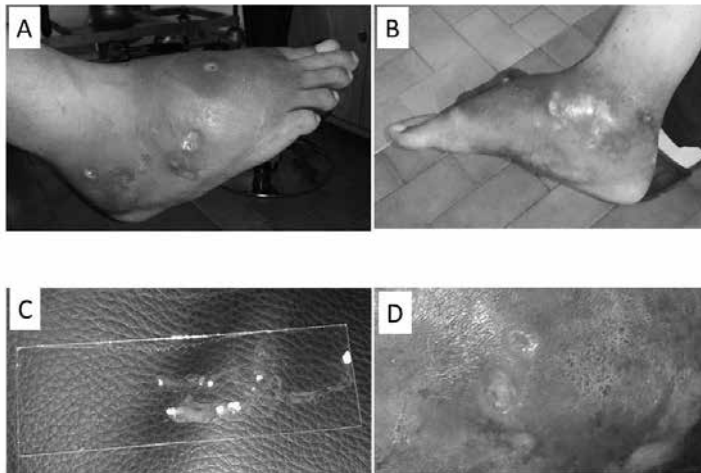
2. Reporte del Caso Clínico

Paciente masculino de 43 años de edad. Nació en Paraná (Entre Ríos) donde vive y trabajaba como albañil. Se presentó a la consulta médica en Noviembre de 2012 con una lesión penetrante en la planta del pie derecho producida al pisar un hueso semienterrado mientras caminaba descalzo por los alrededores de su vivienda. Al momento del accidente, la lesión se limpió superficialmente y no se le dio otro tratamiento. La lesión siguió evolucionando y en marzo de 2013 concurrió a la consulta de infectología de un Hospital de la ciudad de Paraná con inflamación importante y una fístula por donde drenaba pus. Se le dio como tratamiento empírico cefalexina 500 mg cada 12 horas y se le realizó una resonancia magnética nuclear donde se observó un importante compromiso óseo.

Después de 2 meses de tratamiento y ante la progresión de la infección y de la deformidad del pie se propuso la amputación del mismo. Luego de conocer esta posibilidad, el paciente no concurrió más al hospital. En febrero de 2014 acompañó a su madre a realizarse unos análisis al laboratorio. Una de las bioquímicas, al observar el pie del paciente y la imposibilidad para caminar que evidenciaba, le sugirió que se realice un estudio microbiológico de la lesión.

El 6 de marzo de 2014 el paciente concurrió al laboratorio para la toma de muestra. Se presentó con pie derecho groseramente inflamado que le impedía usar calzado cerrado y caminar normalmente. Presentaba 6 fístulas por donde drenaba pus y granos blanco-amarillentos friables con forma de riñón (Fig. 1). Los granos fueron recolectados entre portaobjetos estériles y en un tubo con solución fisiológica estéril que fue reservado para el cultivo.

Figura 1. A) y B) Pie afectado por el micetoma. Se aprecia el edema, hematoma y las fístulas. C) Portaobjetos donde se recolectaron los granos de color blanco-amarillento y forma de riñón. D) Acercamiento de la salida de una de las fístulas por donde drenó pus y los granos.



Los granos recolectados entre portaobjetos fueron estudiados mediante microscopía óptica directa y por coloraciones de Gram y Kinyoun. Por su parte, los granos recolectados en solución fisiológica estéril fueron sembrados en agar sangre, agar Sabouraud glucosado (ASG) y ASG con cloranfenicol e incubados a tempera-

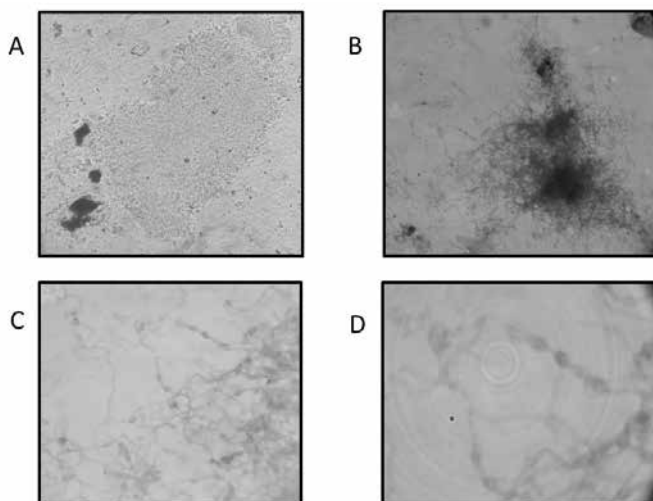
tura ambiente, 28 °C y 35 °C. Al directo, se observaron elementos filamentosos bacilares rodeados de picitos (Fig. 2). En las coloraciones, se observaron bacilos filamentosos Gram positivos y Kinyoun negativos con cadenas de artrosporos (Fig. 2). A partir de los 7 días de incubación, se comenzaron a observar colonias beige en

agar sangre y ASG (en ASG con cloranfenicol no se obtuvieron colonias). Luego de 12 días de incubación, las colonias comenzaron a plegarse y tomaron el aspecto cerebriforme. Las colonias, al ser coloreadas con Gram y Kinyoun presentaron las mismas características que las descritas para los granos. Teniendo en cuenta la macro-morfología de los granos y lo observado en las coloraciones y cultivos, se concluyó que se trataba de un actinomicetoma por *Actinomadura madurae* (granos blanco-amarillentos con forma de riñón y presencia de cadenas de artrosporos Gram positivos y Kinyoun negativos). Para confirmar la etiología de la infección, se realizaron pruebas bioquímicas (1, 3, 4, 9, 10). Así, se evaluó la capacidad de la cepa para producir ácido

a partir de lactosa y xilosa y la capacidad de asimilar distintos azúcares (Galactosa, Manitol y Xilosa). Todas las pruebas dieron en correspondencia con la identificación presuntiva confirmándose así a *A. madurae* como el agente etiológico de esta infección (1, 3, 4, 9, 10).

Con estos resultados, el paciente fue derivado al infectólogo que lo trató con 750 mg de ciprofloxacina, 320 mg de trimetoprima y 1600 mg de sulfametoxazol cada 12 horas durante 90 días. En la actualidad, el paciente se encuentra en franca mejoría sin secreción de pus ni de granos, 5 de las 6 fístulas cerraron totalmente y se aprecia una reducción evidente del volumen del miembro afectado. El tratamiento antibacteriano continúa en la actualidad.

Figura 2. A) Fotomicrografía de uno de los granos con lactofenol como líquido de montaje donde se aprecian los bordes irregulares formados por bacterias filamentosas (100X). B) Tinción con azul de lactofenol como líquido de montaje de otro grano. Se observan mejor los filamentos y algunos artrosporos (100X). C) y D) Tinción de Kinyoun (negativa) de la colonia de *Actinomadura madurae* (400X y 1000X, respectivamente). Se observan los elementos bacilares filamentosos y artrosporos característicos de esta especie de *Actinomadura*.



3. Revisión bibliográfica de la casuística argentina

Se realizó una búsqueda bibliográfica para recolectar los casos de micetomas de Argentina publicados entre 1950 y 2014 e indexados en bases de datos bibliográficas internacionales. Se utilizaron las bases de datos Pubmed (www.pubmed.com) y del Scientific Electronic Library On Line – Scielo (<http://www.scielo.org/php/index.hp?lang=es>). En las bases de datos se buscaron reportes de casos y series de casos limitando la búsqueda a seres humanos y a los idiomas castellano, inglés, francés y portugués. Se utilizaron como términos de búsqueda: Mycetoma OR Micetoma OR Madura's foot OR Pie de Madura OR Micetomas OR Mycetomas AND Argentina. La búsqueda se realizó el 3 de julio de 2014. Una vez obtenida la lista de trabajos, se incluyeron en esta revisión los trabajos que incluyeran diagnósticos realizados en Argentina a ciudadanos argentinos y que contuvieran al menos parte de la siguiente información: Características de los pacientes (edad, sexo, trabajo y enfermedades concomitantes); características de las infecciones (sitio de infección, síntomas, tiempo de evolución e identificación del organismo causante); tipo de intervenciones médicas (tratamiento medicamentoso o quirúrgico); evolución (cura completa, mejoría, tiempo de seguimiento, etc.); zona geográfica de procedencia del paciente (independientemente de donde se realizó el diagnóstico o el reporte de caso).

La estrategia de búsqueda utilizada identificó 23 trabajos en Pubmed y 2 en Scielo. Los dos artículos encontrados a través de la base de datos Scielo no cumplieron los criterios de inclusión ya que uno de ellos era una revisión general de micetomas sin

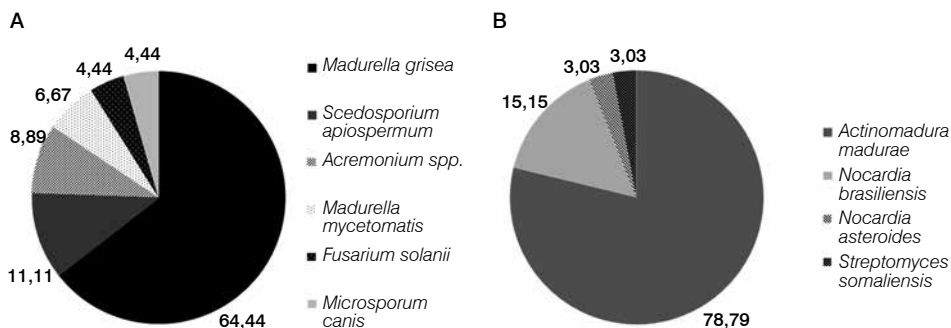
datos de pacientes ni estadísticos de prevalencia (11) y el segundo describía el uso de posaconazol como tratamiento de eumicetomas sin definir la procedencia de los pacientes (12). De los trabajos encontrados en Pubmed, los 6 más antiguos (entre 1950 a 1980) no tenían resúmenes ni artículos completos disponibles (ni en forma gratuita ni paga) por lo que no pudieron ser analizados (13–18). De los 17 trabajos publicados en Pubmed con textos disponibles, 10 fueron descartados porque no cumplían los criterios de inclusión. Así por ejemplo, uno de ellos era el mismo encontrado en Scielo sobre tratamiento de eumicetomas, tres trataban de infecciones diseminadas producidas por agentes causales de micetoma, dos sobre la evaluación de la sensibilidad a distintos antimicrobianos y las características fisiológicas de cepas de microorganismos causantes de micetomas sin referirse a la epidemiología de Argentina y los restantes por tratarse del estudio de cepas ambientales o no incluir casos argentinos. Así, sólo se incluyeron 7 trabajos, de los cuales 5 eran reportes de casos individuales (19–23) y 2 eran estudios de la casuística del Hospital Muñiz de Buenos Aires (7, 8). De estos últimos, uno incluye los casos de micetoma hasta 1998 y el otro entre los años 1989 y 2004. Por este motivo, del segundo trabajo del grupo del Hospital Muñiz, solo se tuvieron en cuenta los casos posteriores a 1998 para evitar la repetición de los casos (7, 8).

Se pudo establecer que en los casos de micetomas publicados en Argentina, el 61,3 % se da en hombres, que la edad promedio de los pacientes afectados es de 43,4 años y que tienen una evolución promedio de 9 años con un 59,6 % de los casos pre-

sentando compromiso óseo. Las localizaciones más comunes son los pies (82,9 % de los casos) seguidas de los miembros superiores (12,6 %). Respecto a la prevalencia en las distintas provincias, el 45,6 % de los pacientes incluidos en estos 7 trabajos provenía de Santiago del Estero, mientras que la provincia del Chaco fue la segunda en prevalencia con un 16,2 % de los casos. Cabe destacar que la provincia de Santa Fe solo aportó 2 casos de micetomas a estos estudios, mientras que no hubo casos reportados provenientes de Entre Ríos (7, 8, 19–24). En esta recopilación de la casuística de Argentina, los eumicetomas superan en prevalencia a los actinomicetomas (57 % vs. 43 %, respectivamente). Dentro de los agentes etiológicos de eumicetomas, destacan *Madurella* spp. con un 74,4 % de los casos (90 % de los cuales fueron identificados como *M. grisea* y el resto como *M. mycetomatis*), seguido por hongos filamentosos hialinos como *Fusarium* spp. y *Acremonium* spp. (7, 8, 19–24). Dentro de los actinomicetomas, destaca *A. madurae* como el agente

bacteriano más prevalente (78,8% de los actinomicetomas), seguido por *Nocardia* spp. (7, 8, 19–24) (Fig. 3). Sobre la prevalencia de este último género de bacterias, el Dr. Negroni y cols. (7, 8) destacan que los actinomicetomas por *Nocardia* spp. son mucho más comunes que lo publicado por su grupo de investigación ya que *N. brasiliensis* es altamente prevalente en las zonas de explotación de caña de azúcar del Noroeste argentino (25). Los actinomicetomas por *Nocardia* spp. presentan la evolución más rápida y dolorosa de todos los micetomas. Por este motivo, los pacientes consultan antes al médico reduciéndose el número de deformidades y lesiones óseas. El Dr. Negroni infiere que el sesgo descrito se debe a que los trabajos publicados reflejan la estadística de los hospitales de la ciudad de Buenos Aires, donde llegan los pacientes con micetomas de evolución lenta, menos dolorosos y más complicados derivados desde zonas endémicas (no hay casos de actinomicetomas autóctonos de la ciudad de Buenos Aires ni de la provincia de Buenos Aires) (7, 8).

Figura 3. Incidencia de las distintas especies de hongos (A) y bacterias (B) causantes de eumicetomas y actinomicetomas en Argentina (7, 8, 19–23).



Respecto a los tratamientos aplicados, destaca la mayor necesidad de tratamiento quirúrgicos y amputaciones en los eumicetomas (41,8 % de los casos necesitaron cirugía y 9,2 % sufrieron amputaciones) que en los actinomicetomas (15,5 % y 6,1 %, respectivamente). El 66 % de los casos de eumicetomas por *M. mycetomatis* necesitaron de amputación para resolver la infección, convirtiendo a este agente en el de peor pronóstico (5–8, 20–23). Dentro de los tratamientos medicamentosos, los antimicrobianos más utilizados para el tratamiento de micetomas fueron el itraconazol (67,44% de los casos de eumicetomas) y la combinación trimetoprima sulfametoxazol ciprofloxacina (34 % de los casos de actinomicetomas). Con estos tratamientos, se logró una mejoría evidente o cura en un 67,44 % y 78,78 % de los casos de eumicetomas y actinomicetomas tratados, respectivamente.

4. Conclusiones

El micetoma es endémico de regiones tropicales y subtropicales (latitud 30° N y 15° S) áridas y con baja humedad relativa (1, 6). El caso presentado, supone el primer caso clínico de micetoma autóctono de la Provincia de Entre Ríos, más específicamente de la ciudad de Paraná, publicado en las bases de datos consultadas. La capital de la provincia de Entre Ríos está ubicada a 31° 44' de latitud sur y su clima es templado a subtropical sin estación seca (1000 mm de precipitaciones al año). Estas características hacen novedoso el caso ya que la ciudad de Paraná no cumple con ninguna de las características de las regiones endémicas de esta infección (1, 6). Esto podría implicar que este puede tratarse de un caso esporádico o que podría deberse al cambio climático que

se está evidenciando en los últimos años.

Las características epidemiológicas, la evolución de la infección y la respuesta al tratamiento en nuestro paciente cuadraron perfectamente con lo descrito en la bibliografía, tanto en la edad, sexo, zona del cuerpo donde se observó la infección, el largo tiempo de evolución y la buena respuesta al tratamiento con ciprofloxacina y trimetoprima sulfametoxazol.

El agente etiológico descrito en este caso fue *A. madurae* que es el agente de actinomicetoma más comúnmente aislado en Argentina, sobre todo en zonas con baja humedad como la provincia de Santiago del Estero. Esto también hace interesante el caso presentado porque la zona de la ciudad de Paraná no tendría las condiciones ambientales ideales para que *A. madurae* se encuentre en el ambiente.

Luego de analizar la bibliografía publicada sobre micetoma en Argentina, se hace evidente que no se informan la totalidad de los casos y que no existe un sistema de vigilancia que permita establecer fehacientemente la frecuencia, agentes etiológicos más comunes, características clínicas de las lesiones, grupos de riesgo y zonas endémicas reales en nuestro país.

A pesar de la rareza de los micetomas, el personal de salud debería tenerlos en cuenta como posibilidad diagnóstica a pesar de trabajar en zonas consideradas no endémicas. Las alteraciones climáticas pueden estar generando situaciones favorables para la supervivencia ambiental de los agentes etiológicos de estas infecciones. Se debería tener en cuenta también las situaciones socio-económicas y laborales de los pacientes que se acerquen a los centros de salud con heridas producidas por elementos punzantes. Esto es así porque el

micetoma se asocia a profesiones con riesgos de lesiones con elementos punzo-cortantes como albañilería, recolección de residuos y agricultura.

Otro punto esencial, sobre todo a la hora de seleccionar el tratamiento adecuado de un micetoma, es la necesidad de realizar el diagnóstico diferencial entre eumicetoma y actinomycetoma y la posterior identificación del agente etiológico a nivel de especie. En general, los tratamientos basados en los hallazgos microbiológicos tienen mejor respuesta (sobre todo en actinomycetomas) evitándose complicaciones innecesarias como las amputaciones (2, 26).

Agradecimientos

C. Dudiuk tiene una beca predoctoral del CONICET. F. Leonardelli tiene una beca del Concejo Interuniversitario Nacional. D. Macedo tiene una beca del Nuevo Banco de Santa Fe.

Referencias bibliográficas

1. Bonifaz-Trujillo, J. A., 2012. Micetoma. En: Bonifaz-Trujillo J. A., (Ed.). *Micología Médica Básica*. Mexico DF, Mc Graw Hill, pp. 189–213.
2. Lichon, V.; Khachemoune, A., 2006. Mycetoma: a review. *Am. J. Clin. Dermatol.* **7**:315–321.
3. López Martínez, R.; Méndez Tovar, L. J.; Hernández Hernández, F.; Castañón Olivares, R., 1995. Micosis subcutáneas. En: López Martínez, R.; Méndez Tovar, L. J.; Hernández Hernández, F.; Castañón Olivares, R. (Eds.). *Micología Médica. Procedimientos para el diagnóstico de laboratorio*. México DF, Trillas, pp. 59–82.
4. Rippon, J. W., 1974. Mycetoma. En: Rippon J. W. (Ed.). *Medical Mycology. The Pathogenic Fungi and the Pathogenic Actinomycetes*. Philadelphia, W.B. Saunders Company, pp. 48–69.
5. Ahmed, A. O.; Van, L. W.; Fahal, A.; van de Sande, W.; Verbrugh, H.; Van, B. A., 2004. Mycetoma caused by *Madurella mycetomatis*: a neglected infectious burden. *Lancet Infect. Dis.* **4**:566–574.
6. Van de Sande, W. W., 2013. Global burden of human mycetoma: a systematic review and meta-analysis. *PLoS Negl. Trop. Dis.* **7**:e2550.
7. Negroni, R.; Robles, A.; Helou, S.; Arechavala, A.; Bianchi, M.; Durán, A., 1998. Micetomas en el Hospital de infecciosas Francisco Javier Muñiz de la ciudad de Buenos Aires. Argentina. *Revista de Patología Tropical*, **27**:185–194.
8. Negroni, R.; López, D. G.; Arechavala, A.; Bianchi, M. H.; Robles, A. M., 2006. Clinical and microbiological study of mycetomas at the Muniz hospital of Buenos Aires between 1989 and 2004. *Rev. Argent. Microbiol.*, **38**:13–18.
9. Williams, S. T.; Sharples, G. P.; Bradshaw, R. M., 1974. Spore formation in *Actinomadura dassonvillei* (Brocq-Rousseu) Lechevalier and Lechevalier. *J. Gen. Microbiol.*, **84**:415–419.
10. Wink, J.; Kroppenstedt, R. M.; Seibert, G.; Stackebrandt, E., 2013. *Actinomadura namibiensis* sp. nov. *Int. J. Syst. Evol. Microbiol.*, **53**:721–724.
11. Barry, S., 2009. Micetoma. *Rev. Argent. Dermatol.* **90**:50–62.
12. Negroni, R.; Tobon, A.; Bustamante, B.; Shikanai-Yasuda, M. A.; Patino, H.; Restrepo, A., 2005. Posaconazole treatment of refractory eumycetoma and chromoblastomycosis. *Rev. Inst. Med. Trop. São Paulo*, **47**:339–346.
13. Herrero, F. J.; Usabel, E. J.; Sirena, A., 1995. First case in Tucuman (Argentina) of podal mycetoma caused by *Monosporium apiospermum*. *Prensa Med. Argent.*, **42**:3652–3655.
14. Negroni, R., 1974. Mycetomas in the Argentine Republic. *Med. Cutan. Ibero Lat. Am.*, **2**:353–362.
15. Nino, F. L., 1950. Actinomycotic mycetoma in Argentina. *Sem. Med.*, **27**:117–119.
16. Nino, F. L., 1953. Mycological studies of second case in Argentina of mycetoma of the foot due to *Monosporium apiospermum*. *Prensa*

Med. Argent., **40**:764–769.

17. Nino, F. L., 1958. Maduromycotic podal mycetoma with black granules; clinicomycological study of a recent case in Argentina. Prensa Med. Argent., **45**:593–599.

18. Nino, F. L.; Freire, R. S., 1966. Maduromycotic mycetoma in the province of Chaco (Argentina). Mycopathol. Mycol. Appl., **28**:95–96.

19. Chiapello, L. S.; Dib, M. D.; Nuncira, C. T.; Nardelli, L.; Vullo, C.; Collino, C.; Abiega, C.; Cortes, P. R.; Spesso, M. F.; Masih, D. T., 2011. Mycetoma of the scalp due to *Microsporum canis*: hystopathologic, mycologic, and immunogenetic features in a 6-year-old girl. Diagn. Microbiol. Infect. Dis. **70**:145–149.

20. Negróni, R.; López, D. G.; Maiolo, E.; Arechavala, A., 2005. Clinical cases in medical mycology. Case N° 19. Rev. Iberoam. Micol., **22**:179–180.

21. Negróni, R.; Bianchi, M. H.; Arechavala, A. I.; Maiolo, E.; Santiso, G.; Olivares, L., 2007. Clinical cases in Medical Mycology. Case N° 28. Rev. Iberoam. Micol., **24**:325–326.

22. Negróni, R.; Arechavala, A. I.; Maiolo, E.; Santiso, G.; Bianchi, M. H.; Gonzalez, G.; Orduna, T., 2007. Clinical cases in Medical Mycology. Case No. 29. Rev. Iberoam. Micol., **24**:327–329.

23. Walker, L.; Bianchi, M.; Maiolo, E.; Arechavala, A.; Santiso, G.; Messina, F.; Lehmann, E.; Schtirbu, R.; Negróni, R., 2012. Clinical problems in medical mycology: problem number 44. Rev. Iberoam. Micol., **29**:181–183.

24. Stefano, P. C.; Noriega, A. L.; Kobrin, A. L.; Conde, M. F.; Cervini, B. A.; Gonzalez, M. T.; Laffargue, J. A.; Santos, P.; Pierini, A. M., 2006. Primary cutaneous nocardiosis in immunocompetent children. Eur. J. Dermatol., **16**:406–408.

25. Biagini, R. E.; Martínez, T. E.; Museli, A.; Sarmiento Viela, H., 1983. Micetomas en el Norte Argentino. Med. Cut. I L A **11**:431–436.

26. Ahmed, A. A.; Van de Sande, W. W.; Fahal, A.; Bakker-Woudenberg, I.; Verbrugh, H.; Van, B. A., 2007. Management of mycetoma: major challenge in tropical mycoses with limited international recognition. Curr. Opin. Infect. Dis. **20**:146–151.