REVISTA DE LA ASOCIACION DE CIENCIAS NATURALES DEL LITORAL
20 (1 y 2): 99 – 109 (1989)

VARIACIONES MORFOLOGICAS E HISTOCITOQUIMICAS DEL TUBO DIGESTIVO DE *Nothura maculosa* (CONOVER, 1950) DURANTE LAS ESTACIONES DE INVIERNO Y VERANO (AVES: TINAMIDAE) (*)

Marta L. Chikilián y Noemí Bee de Speroni

Cátedra de Anatomía Comparada. Facultad de Ciencias Exactas,
Físicas y Naturales. Universidad Nacional de Córdoba
Velez Sarsfield 299 - 5000 Córdoba
Argentina

RESUMEN

Chikilián, M. y N. Bee de Speroni. 1989. Variaciones morfológicas e histocitoquímicas del tubo digestivo de *Nothura maculosa* (Conover, 1950) durante las estaciones de invierno y verano (Aves: Tinamidae). *Rev. Asoc. Cienc. Nat. Litoral, 20* **(1 y 2)**: 99 – 109

El propósito de este estudio es determinar posibles variaciones a nivel morfológico e histocitoquímico del tubo digestivo de *Nothura maculosa* en relación a los hábitos alimentarios durante dos estaciones anuales. Es conocido que la dieta de esta especie se basa preferentemente de alimentos de origen vegetal en invierno, con predominio de insectos y pequeños vertebrados en verano. No se aprecian modificaciones notables en la morfología general de los órganos. Sin embargo, deben destacarse diferencias a nivel histocitoquímico. Tanto en esófago como en proventrículo, se observan variaciones en espesor de epitelio y capas musculares; así como en altura de las glándulas mucosas y tubulosas compuestas, siendo mayores los valores en los especímenes de verano. En estómago muscular no se determinaron modificaciones de importancia. Particular desarrollo adquieren las vellosidades en intestino delgado de las aves capturadas en invierno, no mostrando diferencias significativas en el resto del órgano y los ciegos cólicos. Las determinaciones citoquímicas revelan que las mucosustancias presentes son de naturaleza glicoproteica y ácidas carboxiladas y sulfatadas, predominando estas últimas a lo largo de todo el tubo digestivo en los ejemplares de la estación estival.

ABSTRACT

Chikilián, M. y N. Bee de Speroni. 1989. Morphological and citochemical variation of the digestive tract in *Nothura maculosa* (Conover, 1950) during winter and summer. *Rev. Asoc. Cienc. Nat. Litoral, 20* **(1 y 2)**: 99 – 109

The purpose of this study is to determine the possible variations at morphological and histocitochemical level of the digestive tract of *Nothura maculosa* in relation to the feeding habits during two different seasons. As it is known the diet of this species is mainly based on vegetables in winter and insects and small vertebrates in summer. No changes were observed in the general morphology of the organs. However there are differences at histochemical levels. They were: the thickness of the

(*) Presentado en el IV Congreso Argentino de Ciencias Morfológicas. Córdoba, setiembre 1988.

0325 – 2809/89/20 – 99 $ 2.00 (c) Asociación de Ciencias Naturales del Litoral

epithelium and the muscular layers; as well as the high of the mucous and the compound tubulous glands of the esophagus and proventriculus, being the values higher in the summer samples. There is no important modification in muscular stomach. In birds caught in winter there is a notable development of the intestinal villi showing no significant differences in the rest of the organ and in the caeca. The citochemistry determination shows that the mucosubstances are glicoproteins and acid carboxilated and sulfated carbohydrates prevailing the latest one through all the digestive tract in the summer samples.

INTRODUCCION

Es conocido que existe una estrecha relación entre el régimen alimentario y la morfología general del tracto digestivo de las aves.

Leopold (1953) y Voronov (1973) demuestran que las especies que se alimentan de material vegetal con una gran proporción de fibras, poseen un sistema digestivo más largo que las que ingieren semillas, frutos y/o insectos.

Además, aún dentro de una misma población de aves, las características del tubo digestivo varían estacionalmente, con los cambios en la composición de los elementos que constituyen la dieta (Lewin, 1963; Pendergast y Boag, 1973).

Estudios citoquímicos realizados en aves carnívoras—insectívoras, piscívoras, insectívoras y omnívoras, revelan modificaciones en la proporción de carbohidratos complejos de las estructuras de los órganos digestivos (Chikilián y Bee de Speroni, 1985).

Nothura maculosa

Nothura maculosa, conocida comúnmente como perdiz chica, habita pastizales y pajonales húmedos y se halla distribuída en toda la provincia de Córdoba, Argentina.

Estudios sobre la ecología alimentaria de esta especie demuestran cambios estacionales de la dieta, constituída principalmente en invierno de hojas y semillas y en verano de insectos (Bump y Bump, 1969; Grigera, 1973).

Si bien se ha analizado la morfohistología y citoquímica del tubo digestivo de *Nothura maculosa* comparándola con la de otros tinámidos, poco se conoce sobre las posibles variaciones morfológicas e histocitoquímicas del tubo digestivo, durante el período invernal y estival en relación con la dieta, de allí el interés de estudiarlas durante esas dos estaciones, a fin de aportar datos sobre la bioecología de esta ave de la fauna autóctona.

MATERIAL Y METODOS

Un total de ocho ejemplares adultos de ambos sexos, se capturaron a tiro de escopeta en las localidades de Jesús María y Río I, provincia de Córdoba, Argentina, en los meses de invierno y verano de los años 1984 y 1985, respectivamente.

Los especímenes se disecaron en el sitio de captura, extrayéndose los tubos digestivos completos; algunos se fijaron en formol al 10 °/o para el análisis morfológico, de otros se seccionaron los distintos órganos: esófago (región cervical, buche, región torácica), estómago (glandular y muscular), intestino delgado (porción superior, media e inferior), intestino grueso y ciegos cólicos.

Las muestras se fijaron en formol tamponado durante 17 a 48 horas, se deshidrataron e incluyeron en parafina; se obtuvieron cortes seriados de 4 a 10 micrómetros de espesor.

Las técnicas histológicas e histoquímicas empleadas fueron: hematoxilina—eosina, tricrómico de Mallory, ácido peryódico—Schiff (PAS) (Lillie, 1954), amilasa—PAS, Alcian Blue a pH: 1,0 y 2,5 (Mowry, 1963), PAS—Alcian Blue a pH: 2,5, Azul de Toluidina a pH: 1,2 y 3,8 (Lillie, 1954, Barka y Anderson, 1967).

Se realizaron veinte mediciones en cortes histológicos de los diferentes órganos. En esófago cervical, buche y torácico se consideraron las siguientes estructuras: epitelio, glándulas mucosas, muscular de la mucosa y muscular. En estómago glandular o proventrículo: pliegues, glándulas compues-

Cuadro 1

Medidas (X en micrómetros) de las estructuras histológicas del tubo digestivo de *Nothura maculosa*

Organo	Estructura histológica	Verano	Invierno
Esófago cervical	Epitelio	330	110
	Gländ. mucosas	140	210
	Muscular de la mucosa	120	120
	Muscular	160	190
Buche	Epitelio	240	140
	Gländ. mucosas	120	140
	Muscular de la mucosa	160	200
	Muscular	80	120
Esófago torácico	Epitelio	140	120
	Gländ. mucosas	140	170
	Muscular de la mucosa	210	210
	Muscular	230	280
Proventículo	Pliegues	310	280
	Gländ. compuestas	1330	1240
	Muscular de la mucosa	60	20
	Muscular	110	70
Ventrículo	Cubierta córnea	290	220
	Gländ. tubulosas	540	630
Intestino delgado superior	Vellosidades	910	1220
	Muscular	30	30
Intestino delgado medio	Vellosidades	800	600
	Muscular	60	50
Intestino delgado inferior	Vellosidades	700	580
	Muscular	90	50
Ciegos cólicos	Vellosidades	440	350
	Muscular	100	90
Intestino grueso	Vellosidades	480	420
	Muscular	170	170

tas, muscular de la mucosa y muscular. En ventrículo o estómago muscular: cubierta córnea y glándulas tubulosas, mientras que en intestino (delgado y grueso) y ciegos cólicos, se midieron la altura de las vellosidades y el espesor de la capa muscular. Los valores representan la media aritmética de las mismas.

RESULTADOS

La morfología general de los órganos del tubo digestivo no muestra modificaciones en las estaciones anuales consideradas.

El esófago, conducto cilíndrico con una dilatación lateral: el buche, está revestido de un epitelio estratificado parcialmente queratinizado y se observan glándulas mucosas tubulosas simples en la lámina propia. La muscular de la mucosa presenta fibras de disposición longitudinal. No se visualiza la submucosa y la muscular posee una capa interna circular y una externa longitudinal.

El espesor del epitelio disminuye desde la región cervical hacia la porción caudal del órgano en ambas muestras; registrándose el valor mayor en los individuos de verano. Las glándulas mucosas son más altas en los ejemplares de la estación invernal, aunque es de hacer notar que a nivel del buche manifiestan ser menores en ambas épocas del año.

En la muscular de la mucosa se visualizan ligeras variaciones, capa que es más conspicua en esófago torácico en las dos estaciones anuales. La muscular propiamente dicha adquiere considerable espesor en la región próxima a proventrículo (Fig. 1). Es de destacar que en el buche la musculatura revela el menor desarrollo.

El estómago glandular es fusiforme y cónico, internamente presenta pliegues revestidos de epitelio cilíndrico simple. En la lámina propia se hallan criptas tapizadas por células mucosas y glándulas compuestas. Las capas musculares poseen la misma disposición que en el esófago (Fig. 2).

Las mediciones de altura de los pliegues, longitud de las glándulas compuestas y espesor de la musculatura, alcanzan cifras menores en los individuos invernales.

En el estómago muscular, de forma ligeramente ovoide, se destaca la cubierta córnea interna producto de secreción de las glándulas tubulosas subyacentes. La capa muscular adquiere particular desarrollo con fibras musculares dispuestas circularmente. En las aves de verano se observa un ligero aumento, tanto en la cubierta córnea, como en la altura de las glándulas.

En la porción superior, media e inferior del intestino delgado, se visualizan hacia la luz del órgano las vellosidades dispuestas en zig—zag en la región cefálica, las que son rectas y de menor altura en la porción inferior del órgano. Sin embargo las mediciones revelan, que los mayores valores se presentan en la región del intestino delgado superior de los especímenes capturados en invierno.

Las capas musculares no muestran variaciones en toda la longitud del órgano, siendo similares en ambas estaciones.

Los ciegos cólicos son del tipo intestinal y poseen características histológicas similares al intestino delgado, aunque la altura de las vellosidades es menor.

En el intestino grueso las vellosidades son de escasa altura y de aspecto foliáceo y la capa muscular presenta un considerable incremento. En estos últimos segmentos no se muestran diferencias estacionales (Cuadro 1).

El análisis histoquímico revela en toda la longitud del esófago, tanto en invierno como en verano una cubierta de membrana PAS positiva, reacción que es muy intensa en el contenido de las glándulas tubulosas. La digestión con amilasa no modifica la reactividad, lo que evidencia la presencia de glicoproteínas. Las unidades secretorias mani-

Cuadro 2

Resultado de reacciones histoquímicas de las estructuras del tubo digestivo de *Nothura maculosa.* Invierno. Interpretación citoquímica: (1) polisacáridos, glicoproteínas, glicolípidos; (2) sulfomucinas; (3) mucopolisacáridos ácidos; (4) glicoproteínas y mucopolisacáridos ácidos. Grados de coloración: 4: muy intenso; 3: intenso; 2: moderado; 1: débil; 0: ausente. Abreviaturas de coloración: A: azul; R: rojo; V: violeta; AP: azul-púrpura; VP: violeta-púrpura; AV: azul-violeta.

Reacciones citoquímicas	Esófago cervical		Buche		Esófago torácico		Proventrículo				Ventrículo		Intestino delgado		Ciegos cólicos		Intestino grueso	
	Cubierta de membrana	Glándulas mucosas	Cubierta de membrana	Glándulas mucosas	Cubierta de membrana	Glándulas mucosas	Cubierta de membrana	Criptas mucosas	Epitelio cavidad central	Adenómeros	Cubierta Córnea	Glándulas tubulosas	Cubierta de membrana	Células caliciformes	Cubierta de membrana	Células caliciformes	Cubierta de membrana	Células caliciformes
P A S (1)	R2	R4	R2	R4	R2	R4	R4	R4	R2	R2	R4	R4	R4	R3	R4	R3	R4	R3
Amilasa - P A S	R2	R4	R2	R4	R2	R4	R4	R4	R2	R2	R4	R4	R4	R3	R4	R3	R4	R3
Alcian Blue pH: 1.0 (2)	A1	A1	A1	A1	A1	A1	A2	A2	0	0	A4	A4	A1	A1	A1	A1	A1	A1
Alcian Blue pH: 2.5 (3)	A4	A3	A4	A3	A4	A3	A3	A3	A2	A2	A2	A2	A4	A3	A4	A3	A3	A3
P A S - Alcian Blue pH: 2.5 (4)	AP4	AP4	AP4	AP4	AP4	AP4	AP4	AP4	VP2	AP4	AP4	AP4	AP4	AP4	AP4	AP4	AP4	AP4
Azul de Toluidina pH: 1.2 (2)	V1	V1	V1	V1	V1	V1	V2	V2	A3	A3	V4	V4	V1	V1	V1	V1	V1	V1
Azul de Toluidina pH: 3.8 (3)	V1	V3	V1	V3	V1	V3	V3	V3	AV2	AV2	AV4	V3	0	V3	0	V3	0	V3

fiestan una ligera afinidad al Alcian Blue a pH 1,0, no así a pH 2,5 y se detecta una disminución de la alcianofilia en cubierta de membrana de los ejemplares estivales.

La coloración PAS—Alcian Blue a pH 2,5 corrobora la presencia de sustancias alcianofílicas—peryodato reactivas.

Con Azul de Toluidina a pH 1,2 las sustancias contenidas en las estructuras analizadas, manifiestan ser ortocromáticas en las dos estaciones, mientras que a pH 3,8 el contenido mucoso de las células secretorias revela metacromasia de tipo gama. Se destaca la ausencia de reactividad en cubierta de membrana en toda la longitud de esófago de los individuos de verano.

En las dos épocas del año la reacción es PAS positiva en el proventrículo, la que no se modifica por digestión con amilasa, en cubierta de membrana, criptas mucosas, epitelio de la cavidad central y adenómeros.

El tratamiento con Alcian Blue a pH 1,0 y 2,5 revela la presencia de sustancias alcianofílicas en cubierta de membrana y criptas mucosas, con una mayor proporción en las aves de la estación estival (Fig. 3).

En las glándulas compuestas, la reacción a este colorante es débil en la muestra de verano y ausente en la de invierno a pH 1,0. La técnica PAS—Alcian Blue a pH 2,5, demuestra que las sustancias contenidas en los adenómeros son moderadamente alcianofílicas—peryodato reactivas.

Con Azul de Toluidina a pH 1,2 la cubierta de membrana y las criptas mucosas muestran metacromasia beta, en ambas estaciones. A nivel de unidades secretorias y epitelio de la cavidad central de la glándula compuesta, se detecta ortocromasia tanto en invierno como en verano.

El tratamiento con este colorante a pH 3,8, revela metacromasia beta intensa a nivel de los adenómeros de los especímenes capturados en el período estival.

No se observan diferencias estacionales significativas a nivel citoquímico en el estómago muscular.

Las técnicas histoquímicas en intestino delgado y grueso como en ciegos cólicos, revelan un incremento de glicoproteínas y de sulfomucinas en las células caliciformes de los ejemplares de verano (Cuadros 2 y 3) (Fig. 4).

DISCUSION Y CONCLUSIONES

La evolución de las modificaciones estructurales del sistema digestivo de aves, se halla relacionada con la necesidad de procesar distintos tipos de alimentos y/o de diferente digestibilidad.

Las variaciones morfológicas de los órganos del tubo digestivo se aprecian en aquellas especies con grandes cambios estacionales en su dieta.

Nothura maculosa es un ave omnívora todo el año, con una manifiesta preferencia de semillas (trigo, maíz, avena, alfalfa) y hojas (trébol) en invierno, mientras que de insectos (coleópteros, ortópteros, larvas de dípteros) y pequeños vertebrados en verano (Bump y Bump, 1969; Grigera, 1973). Posiblemente, debido al tipo de dieta anual mixta que posee *Nothura maculosa,* no se presentan modificaciones en la morfología general de los órganos.

Berthold (1976) y Jordano y Herrera (1981) hallaron variaciones significativas en *Sylvia atricapilla,* la cual en sus hábitos alimentarios experimenta cambios estacionales muy drásticos, pasando de netamente frugívora a totalmente insectívora.

Es interesante destacar que a nivel histocitoquímico, se determinaron algunas diferencias en ciertos órganos del tracto digestivo de *Nothura maculosa.* Así en el esófago,

Cuadro 3

Resultado de reacciones histoquímicas de las estructuras del tubo digestivo de *Nothura maculosa*. Verano (Ver referencias Cuadro 2).

Reacciones citoquímicas	Esófago cervical		Buche		Esófago torácico		Proventrículo				Ventrículo		Intestino delgado		Ciegos cólicos		Intestino grueso	
	Cubierta de membrana	Glándulas mucosas	Cubierta de membrana	Glándulas mucosas	Cubierta de membrana	Glándulas mucosas	Cubierta de membrana	Criptas mucosas	Epitelio cavidad central	Adenómeros	Cubierta Córnea	Glándulas tubulosas	Cubierta de membrana	Células caliciformes	Cubierta de membrana	Células caliciformes	Cubierta de membrana	Células caliciformes
P A S (1)	R2	R4	R2	R4	R2	R4	R4	R4	R2	R2	R4	R4	R4	R3	R4	R3	R4	R3
Amilasa - P A S	R2	R4	R2	R4	R2	R4	R4	R4	R2	R2	R4	R4	R4	R3	R4	R3	R4	R3
Alcian Blue pH: 1.0 (2)	A1	A1	A1	A1	A1	A1	A2	A2	0	0	A4	A4	A1	A1	A1	A1	A1	A1
Alcian Blue pH: 2.5 (3)	A4	A3	A4	A3	A4	A3	A3	A3	A2	A2	A2	A2	A4	A3	A4	A3	A4	A3
P A S - Alcian Blue pH: 2.5 (4)	AP4	AP4	AP4	AP4	AP4	AP4	AP4	AP4	VP3	VP2	AP4	AP4	AP4	AP4	AP4	AP4	AP4	AP4
Azul de Toluidina pH: 1.2 (2)	V1	V1	V1	V1	V1	V1	V2	V2	A3	A3	V4	V4	V1	V1	V1	V1	V1	V1
Azul de Toluidina pH: 3.8 (3)	V1	V3	V1	V3	V1	V3	V3	V3	AV2	AV2	AV4	V3	0	V3	0	V3	0	V3

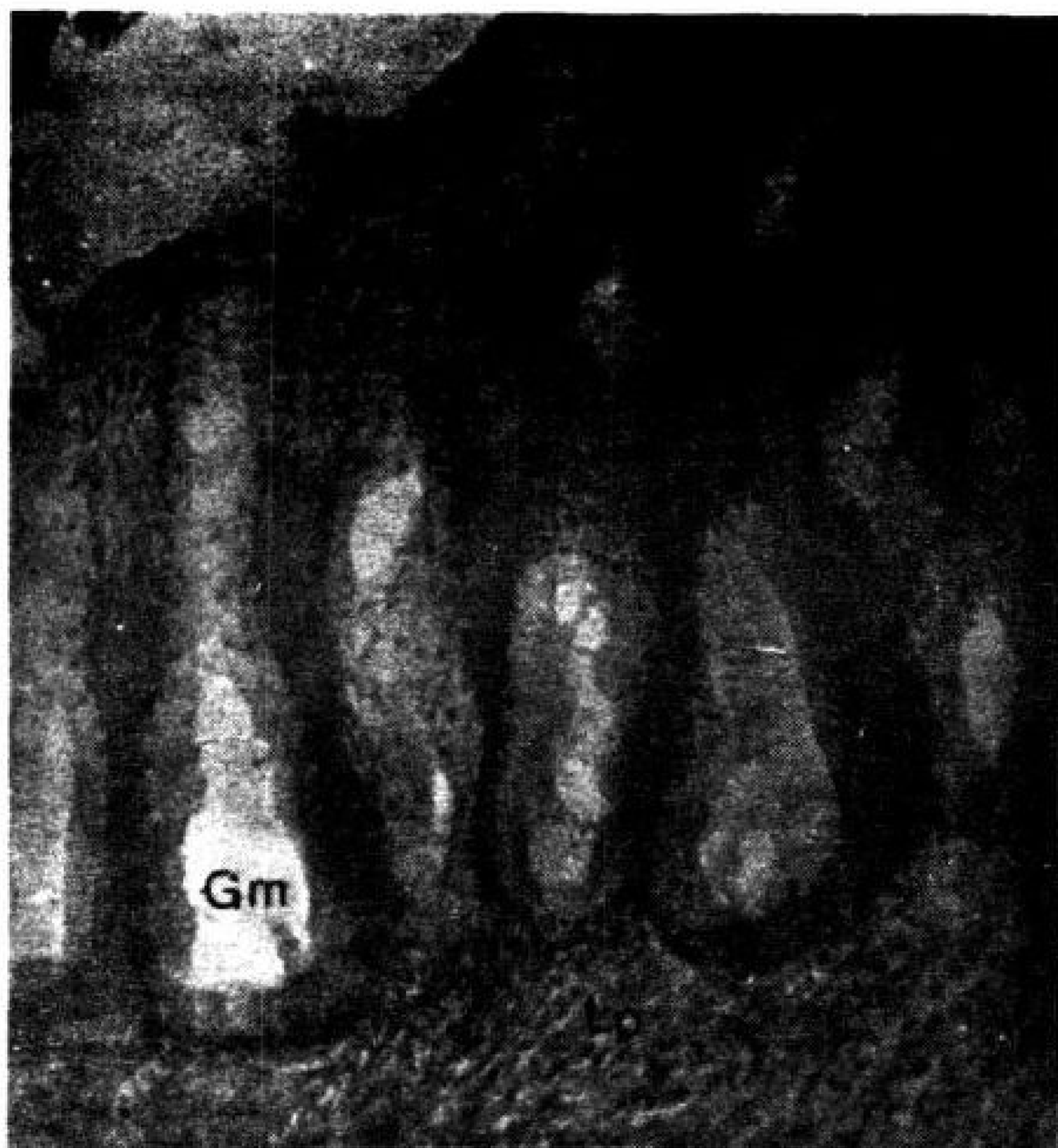

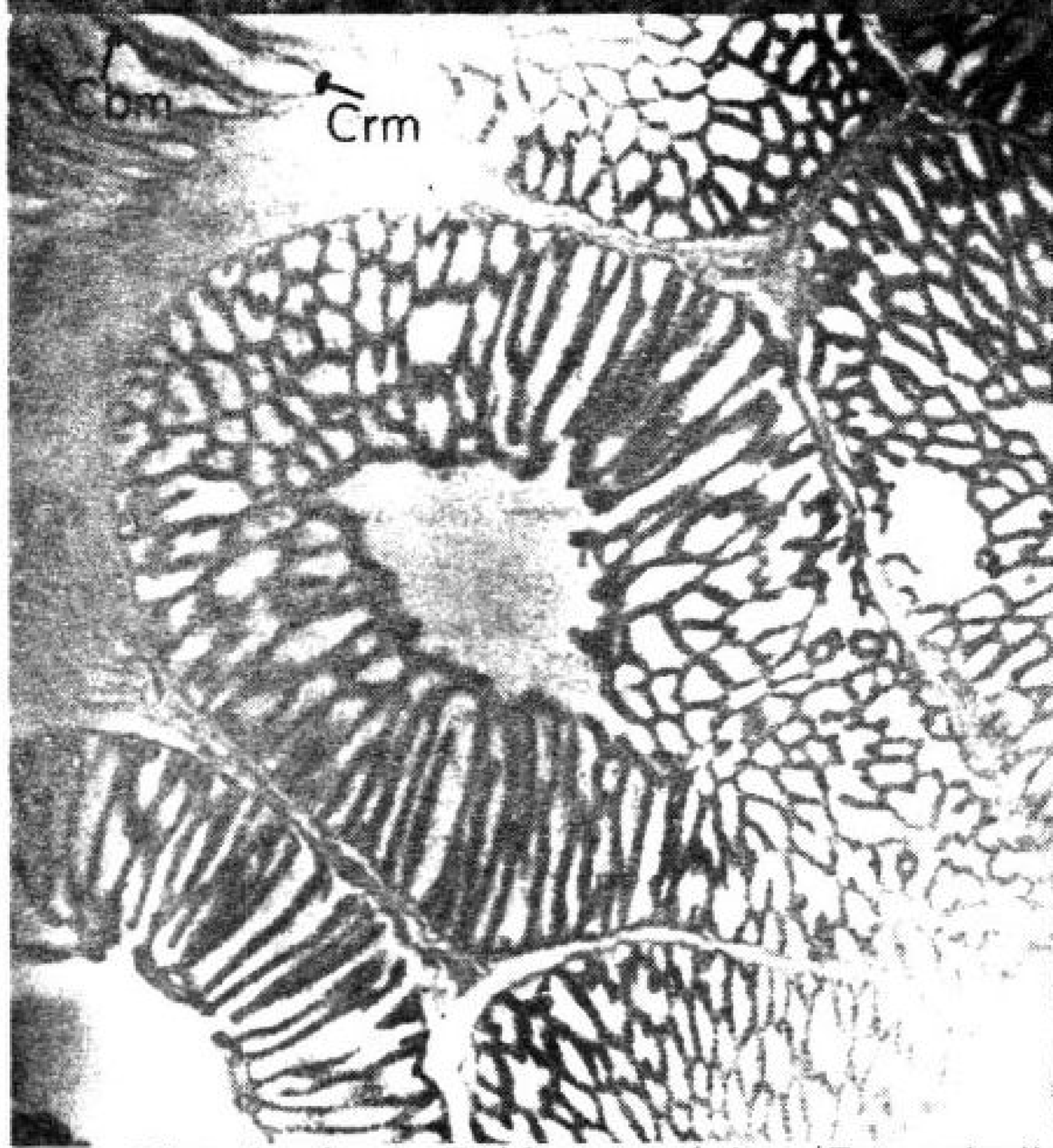

Figs. 1 - 4: 1. Esófago torácico (Ep: epitelio; Gm: glándula mucosa; Lp: lámina propia). Hematoxilina–eosina. 64X. Invierno; 2. Proventrículo (Pl: pliegue; Crm: criptas mucosas; Gltc: glándula tubulosa compuesta; Cc: cavidad central), Hematoxilina–eosina. 64X. Verano; 3. Proventrículo (Cbm: cubierta de membrana; Crm: criptas mucosas). Alcian Blue pH: 2,5. 64X. Invierno; 4. Intestino delgado (Cbm: cubierta de membrana; Cca: células calciformes). PAS. 160X. Verano.

el epitelio estratificado parcialmente queratinizado, muestra un mayor desarrollo en la región cervical en los individuos de verano. La citoquímica del contenido de las unidades secretorias revela la existencia de glicoproteínas, aunque se determinan también mucosustancias ácidas carboxiladas y sulfatadas, con predominio de estas últimas en verano. La secreción de las glándulas tubulosas no sólo interviene en la lubricación de la mucosa, sino que envuelve y ablanda los alimentos facilitando su tránsito hacia el estómago (Sharon, 1981). En cuanto al buche, al que se le atribuye funciones de almacenamiento de alimentos, no manifiesta modificaciones.

El mayor espesor del epitelio y de las capas musculares, como así también el incremento de sustancias sulfatadas en las unidades secretorias de los especímenes de verano, están en estrecha asociación con el pasaje de elementos duros que ingiere, tales como insectos y granos. Similares hallazgos han sido señalados por Farner (1960), Dorst (1971), Inforzato de Lima (1977), Bee de Speroni y Chikilián (1983), Chikilián y Bee de Speroni (1985).

La altura de los pliegues, glándulas compuestas y el espesor de las capas musculares del proventrículo, muestran ser mayores en el período estival, cuando hay un predominio de alimentos de origen animal. Estos resultados concuerdan con las determinaciones realizadas en un ave insectívora, *Upupa epops* (Singh, 1973).

El incremento de sulfomucinas durante esta época del año, probablemente se relacionaría con el aumento de enzimas proteolíticas, ya que estos carbohidratos complejos actuarían como transportadoras (Glass, 1963).

No se detectan modificaciones estacionales notables en el estómago muscular en concordancia a lo señalado por Ziswiler (1967), quien sugiere que la incorporación de alimento de origen animal, no produciría modificaciones significativas en aves que se alimentan preferentemente de granos.

A la altura de las vellosidades del intestino delgado, se destacan netas diferencias en las dos estaciones analizadas. Así en la región superior del órgano, se disponen en zig—zag y son más altas en invierno que en verano, mientras que en las regiones inferiores son rectas y de menor desarrollo en ambas épocas. Ziswiler (1967), Ziswiler y Farner (1972), Klem *et al.* (1983 y 1984), informaron resultados similares analizando distintas especies de aves. Nuestro análisis no permite, inferir las causas del incremento de altura de las vellosidades en los ejemplares de invierno. Voronov (1973), Ziswiler y Farner (1972) señalan que, aún cuando la digestión química se lleva a cabo en duodeno, la amilasa de la secreción entérica posee escaso rol en la digestión del almidón, principal componente de los granos, debiendo asignarse una función importante a las carbohidrasas pancreáticas. Según estos autores, la absorción de nutrientes (que requiere aumento de superficie de la mucosa) se realiza preferentemente en intestino delgado medio.

Los ciegos cólicos y el intestino grueso no presentan variaciones histológicas notables en los períodos analizados.

Las determinaciones citoquímicas, muestran que las mucosustancias de las células caliciformes del intestino, son glicoproteínas y mucopolisacáridos ácidos sulfatados y carboxilados, siendo ligeramente mayor la proporción de sulfomucinas en verano. Estas mucosustancias no sólo intervendrían en la lubricación del órgano, sino que también integrarían moléculas de acción enzimática (Plimmer y Rosedale, 1922; Horowitz, 1963).

De este estudio se concluye, que las variaciones histocitoquímicas determinadas en los órganos del tubo digestivo de *Nothura maculosa,* se asocian a la diferente proporción de elementos de origen animal y vegetal en la dieta, durante el período invernal y estival y a los requerimientos funcionales para el procesamiento de los diversos alimentos, que ingiere esta ave en las dos épocas del año.

AGRADECIMIENTOS

A los señores Dalsio Della Schiava, Jorge Dongiovanni y Rodolfo Miatello por la captura de las aves en el campo.

REFERENCIAS

Barka, T.M.D. y P.J. Anderson. 1967. Histoquímica. *Atika S.A.,* Madrid, 716 p.

Bee de Speroni, N. y M. Chikilián. 1983. Estudio morfohistológico e histoquímico comparado de la primera porción del tracto digestivo de *Zenaida auticulata chrysauchenia* y *Myiopsitta monacha monacha* (Aves: Columbidae y Psittacidae). *Historia Natural 3* (3): 21–32.

Berthold, P. 1976. The control and significance of animal and vegetable nutrition in omnivorous song birds. *Ardea 64:* 140–154.

Bump, G. and J.W. Bump. 1969. A study of Spotted Tinamou and Pale Spotted Tinamou of Argentina. Special Scientific Report. *Wildlife* 120, Washington, 45 p.

Chikilián, M. y N. Bee de Speroni. 1985. Morfohistología e histoquímica del esófago y el proventrículo de *Polyborus chimango, Mimus saturninus modulator* y *Chloroceryle americana mathewsii* (Aves: Falconidae, Mimidae, Alcedinidae). *Historia Natural 5* (17): 133–146.

Dorst, J. 1971. La vida de las aves. Tomo I. *Destino,* Barcelona, 375 p.

Farner, D.S. 1960. Digestion and digestive system (411–467). En: A.J. Marshall (ed.) Biology and Comparative Physiology of Birds. Vol. I. *Academic Press,* New York and London, 518 p.

Glass, G.B.J. 1963. Mucosubstances of gastric secretion in man and their biological activity. *Ann. N.Y. Acad. Sci. 106:* 775–793.

Grigera, S.E. 1973. Alimentación de la perdiz chica. *Physis 32* (84): 30–36.

Horowitz, M.I. 1963. Macromolecules of the gastrointestinal tract. *Ann. N.Y. Acad. Sci. 106:* 278–287.

Inforzato de Lima, M.A. 1977. Aspectos histológicos do inglúvio de *Columba livia. Rev. Bras. Biol. 37* (3): 603–610.

Jordano, P. and C.M. Herrera. 1981. The frugivorous diet of Blackcap population *(Sylvia atricapilla)* wintering in Southern Spain. *Ibis 123:* 502–507.

Klem, D. Jr., S.A. Fin and J.H. Nave. 1983. Gross morphology and general histology of ventriculus, intestinum, caeca and cloaca of the house sparrow *(Passer domesticus). Proc. Pa. Acad. Sci. 57:* 27–32.

Klem, D. Jr., M.A. Parker, W.L. Sprague, S.A. Tafuri, C.J. Veltri and M.J. Walker. 1984. Gross morphology and general histology of the alimentary tract of the American Robin *(Turdus migratorius) Proc. Pa. Acad. Sci. 58:* 151–158.

Leopold, A.S. 1953. Intestinal morphology of gallinaceous bird in relation to food habits. *J. Wildl. Mamage. 17:* 197–203.

Lewin, V. 1963. Reproduction and development of young in a population of California Quail. *Condor 65:* 249–278.

Lillie, R.D. 1954. Histopathologic Technic and Practical Histochemistry. *The Blakinston Co,* New York, 716 p.

Mowry, R.W. 1963. The special value of methods that color both acidic and vicinal hydroxyl groups in the histochemical study of mucins. With revise directions for the colloidal iron stain, the use of Alcian Blue G8X and their combinations with periodic acid Schiff reaction. *Ann. N.Y. Acad. Sci. 106:* 402–423.

Pendergast, B.A. and D.A. Boag. 1973. Seasonal changes in the internal anatomy of spruce grouse in Alberta. *Auk 90:* 307–317.

Plimmer, R.H.A. and J.L. Rosedale. 1922. Distribution of Enzymes in the alimentary canal of the chicken. *Biochem. J. 16:* 23–26.

Sharon, N. 1981. Carbohidratos. *Investigación y Ciencia 52:* 48–60.

Singh, S.H. 1973. Morpho–histological observation on the proventriculus in some birds viz. *Ploceus philippinus, Upupa epops, Megalaima haemacephala* and *Cinnyris asiatica. Zool. Anz. 191* (1/2): 45–50.

Voronov, N.P. 1973. Adaptative characteristics of the digestive system of insectivorous and granivorous birds. *Vestn. Zool. 7:* 11–17.

Ziswiler, V. 1967. Vergleichend morphologische Untersuchungen am Verdauungstrakt Körnerfressender Singvogel zur Abklarung ihrer systematischen Stellung. *Zool. Jb. Syst. Bd. Oekol. Geogr. Tiere. 94:* 427–520.

Ziswiler, V. and D.S. Farner. 1972. Digestion and digestive system (343–469). En: D.S. Farner and J.R. King (eds.) *Academic Press.* New York and London, 694 p.

Recibido / *Received /:* 23 noviembre 1988
Aceptado / *Accepted /:* 20 setiembre 1990