

# FRENILLO PENEANO PERSISTENTE EN TORO JERSEY DE 15 MESES DE EDAD

<sup>1</sup>Fabián Barberis, <sup>1</sup>Laura Grötter, <sup>1</sup>Martin Maciel, <sup>1</sup>Luciano Cattaneo, <sup>1</sup>Juan Ignacio Stratta

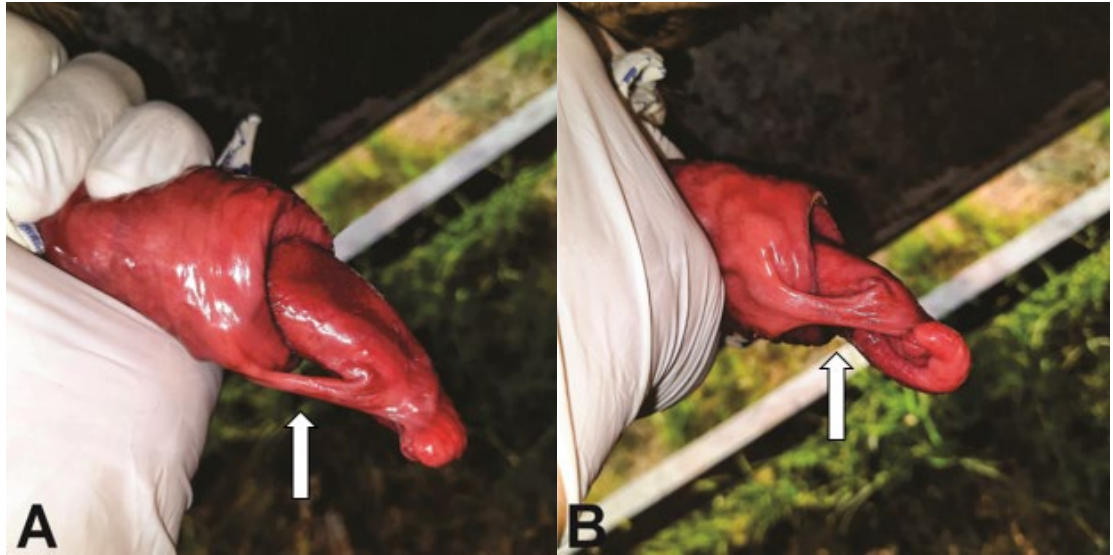
<sup>1</sup>Instituto de Reproducción Animal. Hospital de Salud Animal. Facultad de Ciencias Veterinarias. Universidad Nacional del Litoral. [fcbarberis@gmail.com](mailto:fcbarberis@gmail.com)

Año 3. Número 3 (2023)  
ISSN: 2953-4224

Revista de Divulgación de Fotografías Científicas de la Medicina Veterinaria

FCV

Facultad de Ciencias Veterinarias  
Universidad Nacional del Litoral



El frenillo peneano es una banda de tejido conectivo presente en el nacimiento, que une la parte posterior del glande con el prepucio del pene. Está cubierta de epitelio, varía en ancho y grosor, y generalmente contiene uno o más vasos sanguíneos. Cuando persiste más allá de los 11 meses de edad es considerada patológica, ya que provoca la desviación de la punta del pene ventralmente, dificultando e impidiendo la cópula. Aunque esta condición puede resolverse espontáneamente, en algunos casos requiere de intervención quirúrgica.

Sin embargo, más allá de su posible resolución, no se recomienda el uso de los toros afectados para la producción de reproductores de raza pura, ya que varios informes prueban que la afección es hereditaria y sugieren fuertemente un patrón autosómico recesivo simple. Para la revisión del animal y toma de la fotografía, se logró la exteriorización del pene mediante la realización de anestesia de los nervios pudendos y hemo-

rroidales (Anestesia de Mc Farlane), inyectando Xilocaína al 2% lo más cerca posible del agujero ciático menor, en la cara interna del ligamento sacrociático.

La foto (A) se corresponde a una vista lateral y la foto (B) a una vista ventral del pene, el frenillo persistente es señalado por la flecha blanca

Área: Reproducción Animal.

Palabras claves: *Pene, Patologías, Bovino.*

Detalles técnicos: Cámara digital 48 MP, Samsung Galaxy a51.

Referencia Bibliográfica

Elmore, RG 1981. Surgical repair of bovine persistent penile frenulum. *Veterinary Medicine Small Animal Clinician* 76, 701-704.  
Garnero OJ y Perussia OR. 2002. *Manual de anestésicos y cirugías de bovinos*. 2da. Edición. Imprenta San Cayetano  
Wolfe, D. 2018. Review: Abnormalities of the bull - occurrence, diagnosis and treatment of abnormalities of the bull, including structural soundness. *Animal*, 12(S1), S148-S157.